



Nadir Bir Sendromik Retinal Distrofi Olgusu: Asfiksik Torasik Distrofi-Jeune Sendromu

Report of a Rare Syndromic Retinal Dystrophy: Asphyxiating Thoracic Dystrophy (Jeune Syndrome)

© Batuhan Aksoy, © Gülipek Tıgrel

İstanbul Üniversitesi-Cerrahpaşa, Cerrahpaşa Tıp Fakültesi, Göz Hastalıkları Anabilim Dalı, İstanbul, Türkiye

Öz

İlk olarak Jeune tarafından tanımlanan asfiksik torasik distrofi bir diğer adıyla Jeune sendromu (JS), karakteristik iskelet anormallikleri ve değişken böbrek, karaciğer, pankreas ve göz komplikasyonları ile otozomal resesif geçişli bir osteokondrodizplazidir. Yaklaşık olarak her 100.000 ila 130.000 bebekten 1'i JS ile doğmaktadır. JS tanılı hastaların çoğu yetersiz akciğer gelişimi nedeniyle solunum sıkıntısı çekmektedir ve birçoğu solunum yetmezliği nedeniyle hayatını kaybetmektedir. Hayatta kalan JS tanılı hastaların ise ciddi komorbiditeleri vardır. Göz hastalıkları açısından detaylandırarak olursak, JS kalıtsal sendromik retinopatiler arasında değerlendirilmektedir. Kalıtsal sendromik retinopatilerin hepsi olmasa da çoğu, iki temel grup içerisinde incelenebilir: Kalıtsal metabolizma hastalıkları ve siliopatiler. JS'deki göz patolojilerinin temel sebebi retina fotoreseptör hücrelerinin normal fonksiyon görmesini engelleyen silier proteinlerdeki genetik mutasyonlardır. Bu olgu raporunda gece görme azlığı şikayeti ile başvuran bir JS olgusunu sunuyoruz. Hastamızın görme keskinliği Snellen eşeline göre 20/20 olmasına rağmen, genetik mutasyona sekonder siliopatinin neden olduğu fotoreseptör disfonksiyonu nedeniyle hastamızın görme fonksiyonları ciddi şekilde bozulmuştu. Bu olgu üzerinden, niktalopiye eşlik eden sendromik komorbiditeleri olan hastalarda görme keskinliği tam olsa bile herediter retinal distrofileri akılda tutulmalıdır, bunlardan biri olan asfiksik torasik distrofi (JS) sendromu ayrııcı tanıda yer almalıdır. Tanı için yapısal ve fonksiyonel olmak üzere multimodal retinal görüntüleme kullanılmalı ve genetik danışmanlık da yapılmalıdır.

Anahtar Kelimeler: Jeune sendromu, retinal distrofi, niktalopi, asfiksik torasik distrofi, kalıtsal retina hastalıkları

Abstract

Jeune syndrome (JS), first described by Jeune as asphyxiating thoracic dystrophy, is an autosomal recessive osteochondrodysplasia with characteristic skeletal abnormalities and variable renal, hepatic, pancreatic, and ocular complications. Approximately 1 in every 100,000 to 130,000 babies is born with JS. Most patients with JS have respiratory distress due to inadequate lung development and many lose their lives due to respiratory failure. Those who survive have serious comorbidities. In terms of ophthalmological diseases, JS is classified among the hereditary syndromic retinopathies. Most, if not all, hereditary syndromic retinopathies can be analyzed in two main groups: inherited metabolic diseases and ciliopathies. The main cause of ocular pathologies in JS is genetic mutations in ciliary proteins that prevent normal function of retinal photoreceptor cells. Here we describe a patient with JS who presented with the complaint of night blindness. Although Snellen visual acuity was 20/20, the patient's visual function was severely impaired due to photoreceptor dysfunction caused by ciliopathy secondary to the genetic mutation. This case shows that in patients with syndromic comorbidities accompanying nyctalopia, even those with perfect visual acuity, hereditary retinal dystrophies should be considered and asphyxiating thoracic dystrophy (JS) included in the differential diagnosis. Multimodal retinal imaging, including structural and functional assessments, should be used for the diagnosis and genetic counselling should also be provided.

Keywords: Jeune syndrome, retinal dystrophies, nyctalopia, asphyxiating thoracic dystrophy, inherited retinal diseases

Cite this article as: Aksoy B, Tıgrel G. Report of a Rare Syndromic Retinal Dystrophy: Asphyxiating Thoracic Dystrophy (Jeune Syndrome). Turk J Ophthalmol. DOI: 10.4274/tjo.galenos.2024.76574. [Ahead of Print].

Yazışma Adresi/Address for Correspondence: Batuhan Aksoy, İstanbul Üniversitesi-Cerrahpaşa, Cerrahpaşa Tıp Fakültesi, Göz Hastalıkları Anabilim Dalı, İstanbul, Türkiye

E-posta: draksoybatu@gmail.com ORCID-ID: orcid.org/0009-0008-4742-5643

Geliş Tarihi/Received: 24.06.2024 Kabul Tarihi/Accepted: 12.10.2024

DOI: 10.4274/tjo.galenos.2024.76574

Giriş

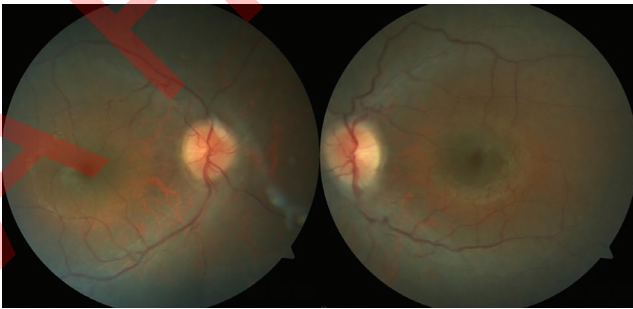
İlk olarak Prasad ve Prasad¹ tarafından asfiksik torasik distrofi olarak tanımlanan Jeune sendromu (JS), karakteristik iskelet anormallikleri ve değişken renal, hepatik, pankreatik ve oküler komplikasyonları olan otozomal resesif bir osteokondrodizplazidir. Yaklaşık her 100.000 ila 130.000 bebekten biri JS ile doğar.¹

Burada gece körlüğü şikayetiyle başvuran JS'li bir hastayı sunuyoruz.



Olgu Sunumu

JS'li 18 yaşında erkek hasta, üniversitemizin pediatri kliniğinden retina kliniğimize sevk edildi. Detaylı sistemik ve genetik tetkikler yapıldı. Ebeveynleri birinci dereceden kuzendi ve hasta termde doğmuştu. Hastanın başvuruındaki fiziksel özellikleri değerlendirildiğinde göğüs kafesinin dar, boyunun kısa (110 cm), burun kökünün düzleşmiş, burun ucunun geniş olduğu, tüm ekstremitelerde orantısız kısalık olduğu (üst ekstremitelerde daha belirgin) ve parmaklarının kısa ve kalın olduğu izlendi. Hastanın zihinsel engeli yoktu. Illumina Nextseq platformunda gerçekleştirilen ekzom dizileme panelinde öncelikle ailesel akrabalık nedeniyle homozigot varyantlar değerlendirildi. Daha sonra, JS ve primer silier diskinezi ile ilişkili OMIM genleri filtrelendi. Sonuçlar, *TTC21B* geninde hastada homozigot ve ebeveynlerinde heterozigot olan bir c21+26_21+33dupTGAGCGGG varyantı olduğunu gösterdi. Oftalmolojik muayenesinde bilateral en iyi düzeltilmiş görme keskinliği 0,9-1,0 ondalık olarak tespit edildi. Sağ gözde +1,00 diyoptri (D) sferik ve +1,50 D silindirik (95° eksen) ve sol gözde +1,25 D sferik ve +1,50 D silindirik (85° eksen) refraksiyon kusuru vardı. Her iki gözde glob hareketleri her yöne olağandı. Direkt ve indirekt ışık refleksleri normaldi ve bilateral rölatif afferent pupil defekti yoktu. Bilateral biyomikroskopik muayenede patoloji saptanmadı. Santral kornea kalınlığı sağ gözde 626 µm ve sol gözde 642 µm idi. Bilateral fundoskopik muayenede retina pigment epitelinde (RPE) değişiklikler saptandı. Hem fundus muayenelerinde hem de Zeiss Visucam 500 fundus kamera sistemi ile çekilen renkli fundus fotoğraflarında RPE'de değişiklikler izlendi (Şekil 1). Aynı sistemle yapılan fundus otofloresan değerlendirmede hiper-otofloresan Robson-Holder halkası saptandı (Şekil 2). Retina mimarisini değerlendirmek için yapılan optik koherens tomografi (OKT) maküla görüntülerinde (Avanti RTVue XR) foveayı tutmayan elipsoid bölge defektleri, dış nükleer tabakada incelleme ve RPE-Bruch membran kompleksinin reflesinde incelleme görüldü (Şekil 3). Üniversitemiz elektrofizyoloji kliniğinde flaş görsel uyarılmış potansiyel testi yapıldı. Her iki gözün amplitüd ve latans değerleri normal sınırlarda bulundu. Flaş elektroretinogram testinde bilateral latans değerleri normal aralıkta, amplitüd değerleri ise ileri derecede düşük bulundu (Tablo 1). Elektrofizyoloji laboratuvarımızda teknik kısıtlılıklar nedeniyle diğer ileri tetkikler yapılamamıştır. Bu sonuçlar



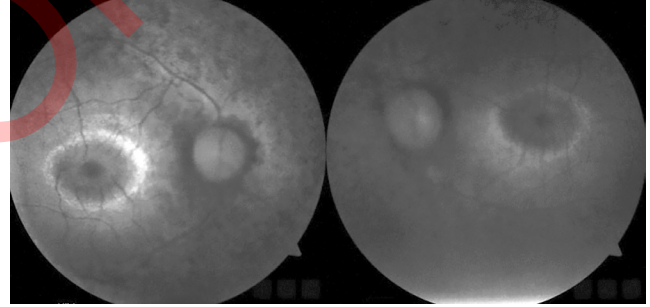
Şekil 1. Renkli fundus fotoğrafında yaygın retina pigment epiteli değişiklikleri saptandı

TTC21B gen mutasyonunun neden olduğu siliopatilerle ilişkili retinal distrofiye işaret etmektedir.

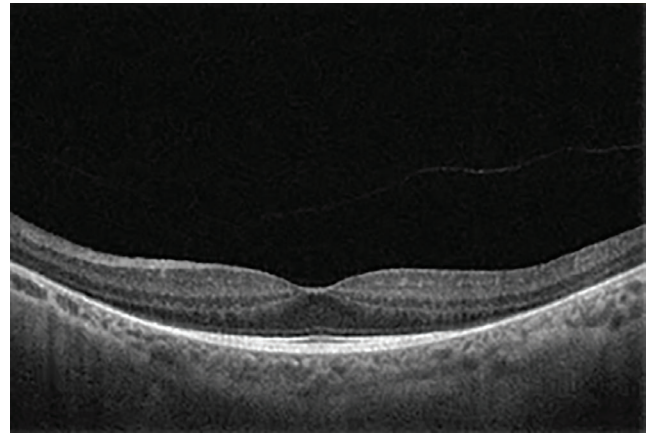
Tartışma

Asfiktik torasik distrofi, diğer adıyla JS, çoklu kas-iskelet sistemi anormallikleri ve çoklu organ tutulumu karakterize şiddeti değişkenlik gösteren nadir bir otozomal resesif siliopatidir. JS ilk olarak 1954'te tanımlanmıştır.² En sık tanımlanan defektlerden biri *DYNC2H1* genindeki bir mutasyondur.³ JS prevalansı 100.000 ila 130.000'de 1'dir.¹ JS'li çocuklar genellikle yenidoğan döneminde solunum sıkıntısı ve tekrarlayan enfeksiyonlarla başvurur, ancak uzun süre hayatta kalan olgularda solunum problemlerinin yaşla birlikte azalma eğiliminde olduğu bulunmuştur. Bu hastalarda böbrek, karaciğer ve retina fonksiyonları düzenli olarak izlenmelidir. Tüysüz ve ark.⁴ klinik değişkenliğin yanı sıra prognozun da hastalar arasında büyük farklılık gösterdiğini belirtmişlerdir. JS'yi kondroektodermal displaziden (Ellis-van Creveld sendromu) ayırt etmek zordur.⁵ Hastalığın prenatal tanısında etkin olarak kullanılacak genetik veya biyokimyasal belirteçler de bulunmamaktadır.⁶

Retina distrofileri, retinanın dejeneratif hastalıklarının klinik ve genetik olarak heterojen bir grubudur. Haim⁷, retina distrofilerini, 4.000 kişiden 1'ini etkilediği tahmin edilen çeşitli



Şekil 2. Fundus otofloresans görüntülemesinde hiper-otofloresan Robson-Holder halkası görüldü



Şekil 3. Optik koherens tomografi maküla kesitinde, elipsoid bölgede foveayı tutmayan defektler, dış nükleer tabakada incelleme ve RPE-Bruch membran kompleksinin reflesinde incelleme görüldü.

RPE: Retina pigment epiteli

Tablo 1. Uluslararası Görme Klinik Elektrofizyolojisi Derneği kriterlerine göre yorumlanan flaş görsel uyarılmış potansiyel (GUP) ve elektroretinografi (ERG) sonuçları (GUP için normal değerler: N2 latans <90 ms, P2 latans <120 ms, amplitüt: >3,5 mV; ERG için: a dalgası latansı <55 ms, b dalgası latansı <85 ms, amplitüt >10 mV). a dalgası fotoreseptör tepkisini temsil ederken, b dalgası bipolar hücrelerin veya Müller hücrelerinin aktivitelerini gösterir

Flaş GUP	N2	P2	Amplitüt	
	Latans	Latans		
Bilateral	Normal	Normal	Normal	
Sağ	Normal	Normal	Normal	
Sol	Normal	Normal	Çok düşük	
Flaş ERG	a	b	Amplitüt	b/a
	Latans	Latans		
Sağ	Normal	Normal	Çok düşük	a dalgası dominant
Sol	Normal	Normal	Çok düşük	a dalgası dominant

klirik belirtilere sahip bir grup hastalık olarak tanımlanmıştır. Daha yeni tahminlere göre, prevalans 1.380'de yaklaşık 1'dir ve dünya çapında 5,5 milyon kişinin etkilendiğine inanılmaktadır.⁸ Tatour ve Ben-Yosef⁹, 80'den fazla sendromik kalıtsal retina hastalığı formunun tanımlandığını ve bu sendromlarla ilişkili olarak yaklaşık 200 genin belirlendiğini bildirmiştir. Bunlar doğumsal metabolizma hastalıkları ve siliyopatiler olmak üzere iki ana hastalık grubuna ayrılır. Yaygın belirtiler arasında renk körlüğü veya gece körlüğü, periferik görme anormallikleri ve ilerleyici hastalığı olanlarda tam körlüğe progresyon yer alır. Birçok nedensel genetik defekt tanımlanmıştır.

Görmede fototransdüksiyondan sorumlu ana hücreler basil ve koni fotoreseptörleridir. Rodopsin, A vitamininin bir formu olan opsin proteini ve 11-cis retinaldan oluşur. Işık retina tarafından absorbe edildiğinde, opsin proteininin yapısı değişir ve G-protein kaskadı başlar.¹⁰ Fototransdüksiyon, ışık sinyallerinin retinada aksiyon potansiyellerine dönüştürüldüğü ve böylece bir görüntünün beyin tarafından algılanmasını sağlayan süreçtir. Bu işlem sırasında ışığa duyarlı pigmentler üretilir ve geri dönüştürülür. Retina distrofileri hem fotoreseptör anormalliklerinden hem de fototransdüksiyon kusurlarından kaynaklanabilir. Genetik testler, ilgili mutasyonları analiz etmek için kullanılabilir. Hastalıkların yönetiminde, dejeneratif süreci yavaşlatmak, komplikasyonları tedavi etmek ve hastaların körlüğün sosyal ve psikolojik etkisiyle başa çıkmalarına yardımcı olmak amaçlanmaktadır.¹¹

Niktalopi veya gece körlüğü, nispeten loş ışıkta görmeyi zorlaştıran veya imkansız hale getiren bir durumdur. Birçok göz hastalığının belirtisidir. Gece körlüğü doğumdan itibaren mevcut olabilir veya yaralanma veya yetersiz beslenmeden kaynaklanabilir. Karanlığa yetersiz adaptasyon olarak tanımlanabilir. Niktalopinin en yaygın nedeni, retinadaki basil hücrelerinin ışığa yanıt verme yeteneğini yavaş yavaş kaybettiği bir bozukluk olan retinitis pigmentozadır.

Retinal distrofilerin tanı ve takibinde spektral alan OKT, renkli fundus görüntüleme, fundus otofloresansı ve elektrofizyolojik testler gibi multimodal yapısal ve fonksiyonel görüntüleme modaliteleri kullanılmaktadır. Robson-Holder

halkası retinal muayene bulguları arasındadır ve merkezi olarak yapısı ve fonksiyonunu korumuş retinayı çevreleyen perifoveal hiper-otofloresan olarak tanımlanır. İlk tanımlandığında Robson-Holder halkasının RPE'de lipofusin artışı ve fotoreseptör pigment değişikliklerine bağlı olduğu ileri sürülmüştür. Bununla birlikte, maskelemenin kalkması etkisiyle, RPE'yi örten maküler pigmentin azalması, intrinsek fundus otofloresansını artırır. Hiperotofloresan halkalardan sorumlu mekanizmalardan birinin, fovea merkezinden uzaklaştıkça maküla pigmentinin azalması muhtemeldir.¹²

Olgumuzda, Snellen eşeli ile en iyi düzeltilmiş görme keskinliği 20/20 idi ancak gece körlüğü mevcuttu. Genetik testlerde *TTC21B* geninde JS ile uyumlu bir mutasyon saptandı. Hastada ayrıca fenotipik olarak hastalıkla uyumlu kas-iskelet sistemi değişiklikleri mevcuttu. Görme keskinliği 20/20 olmasına rağmen hasta gece görmede zorluk yaşamaktaydı. Multimodal retina görüntülemesinde retina distrofisi ile uyumlu değişiklikler izlendi. OKT'de fovea korunmuştu ancak dış retina zonunda atrofi vardı. Renkli fundus fotoğrafları ve fundus otofloresan görüntülemeye maküla korunmuştu ve periferik koryoretinal atrofi mevcuttu. Elektrofizyolojik test sonuçları da retina distrofisi ile uyumluydu.

Olgumuzda olduğu gibi *TTC21B* genindeki mutasyonlar insanlarda siliyopatilere neden olmaktadır. Gözün fotoreseptörlerindeki özelleşmiş duyuşal silyalar, ışık uyarılarını nöral yanıtlara dönüştürmekten sorumludur. Kalıtsal retina dejenerasyonları, çeşitli fotoreseptörlere özgü ve silier genlerdeki mutasyonlardan kaynaklanır.

Hastamızda görme keskinliği Snellen eşeline göre 20/20 olmasına rağmen genetik mutasyona sekonder gelişen siliyopatiye bağlı fotoreseptör disfonksiyonu nedeniyle görme fonksiyonu ileri derecede bozulmuştu.

Sonuç olarak, niktalopiye neden olan retina distrofilerinin ayırıcı tanısı sırasında asfiktik torasik distrofi akılda bulundurulmalı ve tanı için yapısal ve fonksiyonel değerlendirmelerden oluşan multimodal retinal görüntüleme kullanılmalıdır.

Etik

Hasta Onayı: Alınmıştır.

Beyan

Yazarlık Katkıları

Cerrahi ve Medikal Uygulama: G.T., B.A., Konsept: G.T., B.A., Dizayn: G.T., B.A., Veri Toplama veya İşleme: G.T., B.A., Analiz veya Yorumlama: G.T., B.A., Literatür Arama: G.T., B.A., Yazan: G.T., B.A.

Çıkar Çatışması: Yazarlar bu makale ile ilgili olarak herhangi bir çıkar çatışması bildirmemiştir.

Finansal Destek: Çalışmamız için hiçbir kurum ya da kişiden finansal destek alınmamıştır.

Kaynaklar

1. Prasad PL, Prasad AN. Jeune syndrome. *Med J Armed Forces India.* 2006;62:293-294.
2. Jeune M, Beraud C, Carron R. Dystrophie thoracique asphyxiante de caractère familial [Asphyxiating thoracic dystrophy with familial characteristics]. *Arch Fr Pediatr.* 1955;12:886-891.
3. Emiralioglu N, Wallmeier J, Olbrich H, Omran H, Özçelik U. DYNC2H1 mutation causes Jeune syndrome and recurrent lung infections associated with ciliopathy. *Clin Respir J.* 2018;12:1017-1020.
4. Tüysüz B, Barış S, Aksoy F, Madazlı R, Ungür S, Sever L. Clinical variability of asphyxiating thoracic dystrophy (Jeune) syndrome: Evaluation and classification of 13 patients. *Am J Med Genet A.* 2009;149:1727-1733.
5. Kozłowski K, Szmigiel C, Barylak A, Stopyrowa M. Difficulties in differentiation between chondroectodermal dysplasia (Ellis-van Creveld syndrome) and asphyxiating thoracic dystrophy. *Australas Radiol.* 1972;16:401-410.
6. de Vries J, Yntema JL, van Die CE, Crama N, Cornelissen EA, Hamel BC. Jeune syndrome: description of 13 cases and a proposal for follow-up protocol. *Eur J Pediatr.* 2010;169:77-88.
7. Haim M. Epidemiology of retinitis pigmentosa in Denmark. *Acta Ophthalmol Scand Suppl.* 2002;233:1-34.
8. Ben-Yosef T. Inherited retinal diseases. *Int J Mol Sci.* 2022;23:13467.
9. Tatour Y, Ben-Yosef T. Syndromic inherited retinal diseases: genetic, clinical and diagnostic aspects. *Diagnostics (Basel).* 2020;10:779.
10. Burns ME, Pugh Jr EN. Visual transduction by rod and cone photoreceptors" in *The New Visual Neurosciences.* In: Chalupa LM, Werner JH, eds. Cambridge MA: MIT Press; 2014:7-19.
11. Hamel CP. Cone rod dystrophies. *Orphanet J Rare Dis.* 2007;2:7.
12. Cabral D, Ramtohl P, Freund KB. Reassessment of hyperautofluorescent rings in retinitis pigmentosa using novel retinal imaging techniques. *Am J Ophthalmol Case Rep.* 2023;32:101872.