



İki Taraflı Ektopik Pupil ve Tek Taraflı Lens Kolobomlu Olguda Geç Tanınan Retina Dekolmanı

A Retinal Detachment Case with a Delay in Diagnosis Due to Unilateral Lens Coloboma and Bilateral Ectopic Pupil

Hüseyin Mayalı, Süleyman Sami İlker, Şaban Kılıç, Emin Kurt, Oğuz Ulusoy
Celal Bayar Üniversitesi Tıp Fakültesi, Göz Hastalıkları Anabilim Dalı, Manisa, Türkiye

Özet

Yirmi dokuz yaşında bayan hasta son 9 aydır sol gözde az görme yakınması ile başvurdu. Görme keskinliği sağ gözde 0.4, sol gözde el hareketleri seviyesindeydi. Biyomikroskopik muayenesinde bilateral pupil ektopisi ve sol göz lensinde kolobom olduğu görüldü, sağ göz lensi normaldi. Fundus muayenesinde sol gözde total retina dekolmanı vardı. Sağ göz fundus muayenesinde optik disk, makula ve periferik retina normaldi. Olgumuzun sol gözündeki görme azlığı çeşitli merkezlerde pupil ektopisine bağlanmış ve bu durum tanıda gecikmeye neden olmuştur. Bu nedenle, klinik tablo ile uyumlu olmayan görme azlığında tüm retinanın dikkatlice değerlendirilmesinin önemi unutulmamalıdır. (*Turk J Ophthalmol* 2014; 44: 75-7)

Anahtar Kelimeler: Ektopik pupil, okuler kolobom, retina dekolmanı

Summary

A 29-year-old female patient was admitted with the complaint of decreased vision in the left eye for the last 9 months. The visual acuity was 0.4 in the right eye and hand movements in the left eye. Biomicroscopic examination revealed ectopic pupils in both eyes and lens coloboma in the left eye; her right lens was normal. There was total retinal detachment in the left fundus. Optic disc, macula, and peripheral retina were normal in the right eye at her fundus examination. In our case, reduction of vision in the left eye was associated with ectopic pupil at various centers and this situation has led to delay in the diagnosis. Therefore, the importance of careful retinal examination should be kept in mind in cases in which the reduction of vision does not correlate with clinical picture. (*Turk J Ophthalmol* 2014; 44: 75-7)

Key Words: Ectopic pupil, coloboma, ocular, retinal detachment

Giriş

Lens ektopisi olmadan, ektopik pupil otosomal dominant kalıtım gösteren nadir bir klinik durumdur. Lens ve pupil ektopisinin birlikteliği, konjenital kalıtsal bir bozukluktur ve sistemik bulgular olmadan da oküler anomalilerle birlikte bulunabilir. Bu durum genellikle iki taraflıdır ve lens ile pupil birbirine zıt yönlere yer değiştirmiştir.¹⁻²

Korektopi, pupil pozisyonunun çeşitli faktörlere bağlı olarak yer değiştirmesidir. Bu durum intraoküler cerrahi, intraoküler inflamasyon, Rieger sendromu ve esansiyel iris atrofisinde karşımıza çıkmaktadır.¹⁻²

Lens kolobomu, gebeliğin 4. ila 5. haftalarında fetal dokunun hatalı kapanması sonucu oluşan lensin ekvatorunun invajinasyonu ile karakterize idiyopatik konjenital bir durumdur.

Zonül yokluğu veya zayıflığı nedeniyle kristalin lenste bir çentikleşme ile karakterizedir. Sıklıkla alt nasal lokalizasyonda görülür ancak farklı lokalizasyonlarda görülebileceği bildirilmiştir. Lens kolobomu genellikle tek taraflıdır eğer bilateral ise simetrik olarak izlenir. Lens kolobomu total veya lokalize katarakt, iris kolobomu ve koroid kolobomu ile birlikte bulunabilir.³⁻⁴

Olgumuzun sol gözdeki görme azlığının pupil ektopisi dışında başka bir nedenle olabileceği düşünülerek, yapılan pupil dilatasyonlu muayenesinde sol gözde lens kolobomu ve sol yırtıklı total retina dekolmanı saptandı. Olgu son dokuz aydır sol gözde görme azlığı yakınması ile çeşitli merkezlerde kontrol olmuş ve bu kontroller sonunda görme azlığının doğuştan kaynaklandığı söylenmiş. Muhtemel olarak bu olguda pupil ektopisine bağlanan

görme azlığı ve tam yapılmayan oftalmolojik muayenenin tanıda gecikmeye neden olduğu düşünüldü. Olgudan bu yayın için bilgilendirilmiş olur alındı.

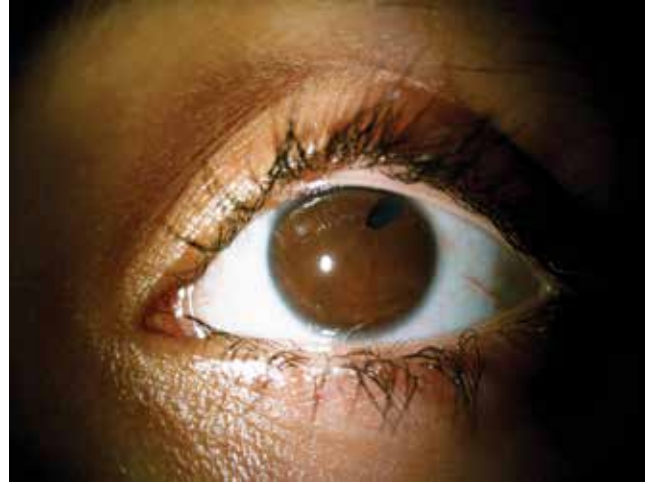Olgu Sunumu

Yirmidokuz yaşında bayan hasta kliniğimize son dokuz aydır sol gözde az görme yakınması ile başvurdu. Hastanın anamnezinde sistemik hastalık ve travma hikayesi yoktu. Yapılan oftalmolojik muayenesinde görme keskinliği snellen eşeli ile sağ gözde 0,4, sol gözde el hareketleri düzeyindeydi. Biyomikroskopik ön segment bakısında bilateral pupil ektopisi olduğu görüldü (Resim 1, 2). Göz içi basınçları sağda 20 mmHg, solda 21 mmHg saptandı. Hastanın pupillaları fundus muayenesi %0,5 tropikamid ve %2,5 fenilefrin ile dilate edildiğinde sol göz lensinde alt nasalde kolobom olduğu görüldü, sağ göz lensi normaldi (Resim 3, 4). Yapılan fundus muayenesinde sol gözde total retina dekolmanı olduğu görüldü. Yapılan indentasyonlu indirekt oftalmoskopik periferik retina muayenesinde saat altı hizasında iki adet yuvarlak şekilli retinal yırtık saptandı. Sağ göz fundus muayenesinde optik disk, makula ve periferik retina doğaldı. Aksiyel uzunluk sağda 23,41 mm, solda 24,00 mm ölçüldü.

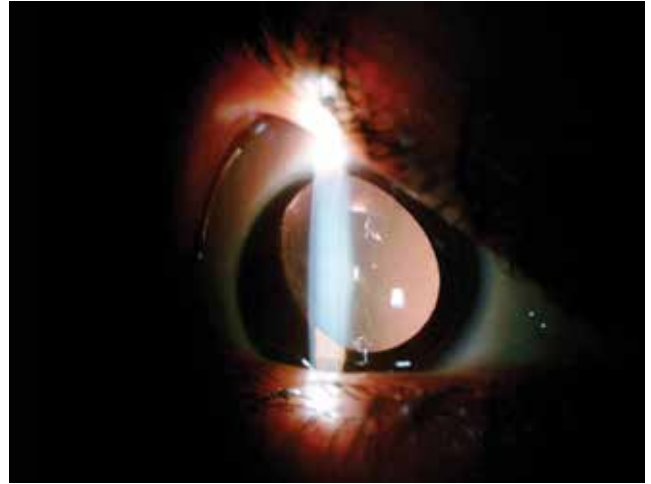
Tedavide serklaj uygulaması ve kriyoterapi planlandı ve yapılacak tedavi hakkında hasta bilgilendirildi. Ameliyat sonrası kontrollerde retinanın yatışık olduğu görüldü. Serklaj bası bölgelerine ilave lazer fotokoagulasyonu uygulandı. Ameliyat sonrası birinci ayda hastanın görmesi bir metreden parmak sayma seviyesindeydi ve retina yatışıktı.

Tartışma

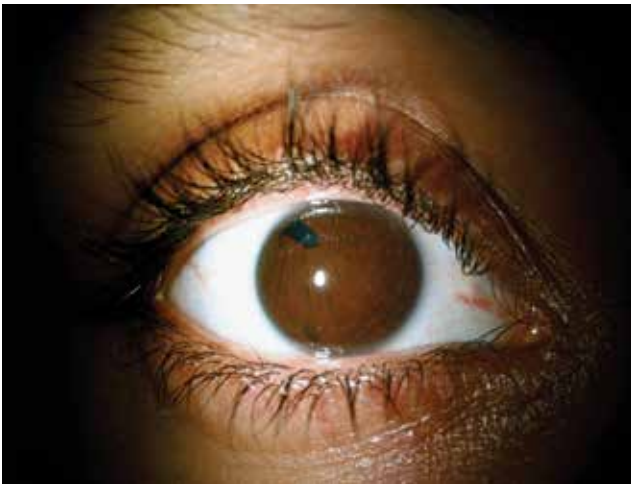Lens kolobomu gerçek bir kolobom değildir, lens ekvatorunun bölgesel gelişme eksikliği ve zonül yokluğu mevcuttur. Bu durum izole olabileceği gibi iris ve koroid kolobomları ile birlikte olabilir.⁵ Literatürde lens kolobomu ile birlikte retina dekolmanı^{6,7}, kar tanesi retinal dejenerasyon⁸, optik disk kolobomu⁹, optik sinir hipoplazisi ve orbital hemanjiyom¹⁰



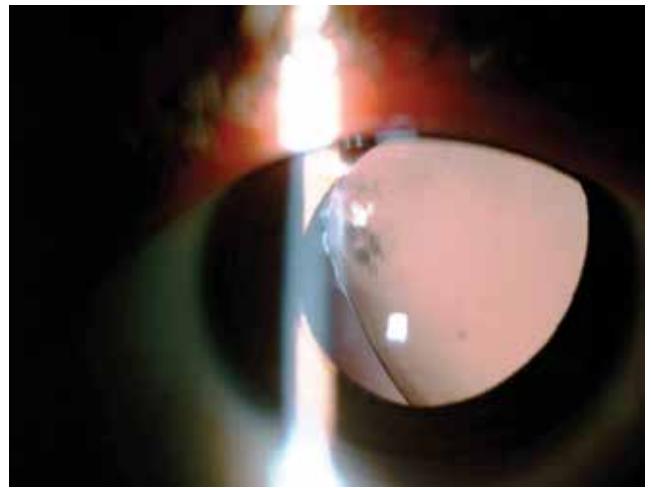
Resim 2. Sol gözde pupil ektopisi



Resim 3. Normal sağ göz lensi



Resim 1. Sağ gözde pupil ektopisi



Resim 4. Kolobomlu sol göz lensi

bildirilmiştir. Bizim olgumuzda sol gözde, lens kolobomu ve fundus muayenesinde yırtıklı retina dekolmanı mevcuttu. Olgumuzda iris ve koroid kolobomu yoktu bilateral pupil ektopisi vardı.

Korektopi, intraoküler cerrahi, intraoküler inflamasyon, Rieger sendromu ve esansiyel iris atrofisinde gibi durumlarda karşımıza çıkmaktadır. Rieger sendromu tüm kornea periferi boyunca schwalbe hattı ile (arka embriyotokson) karakterizedir. İris stromasındaki hipoplazi iriste delik oluşumu, polikori ve korektopiye neden olur. İridokorneal endotelial sendromun bir alt tipi olan esansiyel iris atrofisi ise tek taraflı ilerleyici bir tablodur. Korektopi ve değişen derecelerde ön kamara açısı ve iris yüzeyinde endotelizasyon görülür.¹¹ Bizim olgumuzun ön segment muayenesinde bilateral pupil ektopisi ve sol gözde lens kolobomu mevcuttu. Herhangi bir başka patolojik bulgu ve anamnezinde herhangi bir cerrahi hikayesi yoktu.

Sonuç olarak, bu olguda muhtemel olarak görme azlığı, pupil ektopisine bağlanmış ve tanıda gecikmeye neden olunmuştur. Bu nedenle hastaların yakınmalarının dikkatlice değerlendirilmesi gereken hastalarda periferik retinanın ayrıntılı olarak incelenmesi gerekir.

Kaynaklar

1. Cruysberg JR, Pinckers A. Ectopia lentis et pupillae syndrome in three generations. *Br J Ophthalmol.* 1995;79:135-8.
2. Goldberg ME. Clinical manifestations of ectopia lentis et pupillae in 16 patients. *Ophthalmology.* 1988;95:1080-7.
3. Khan AO, Al-Assiri A. Lens coloboma associated with a ciliary body cyst. *Ophthalmic Genet.* 2007;28:208-9.
4. Li J, Ma X, Hu Z. Lens coloboma and associated ocular malformations. *Yan Ke Xue Bao.* 2011;26:66-8.
5. Agarwal T, Saxena R, Vajpayee RB. Ultrasound biomicroscopy in lens 'coloboma'. *Eur J Ophthalmol.* 2003;13:390-1.
6. Hovland KR, Schepens CL, Freeman HM. Developmental giant retinal tears associated with lens coloboma. *Arch Ophthalmol.* 1968;80:325-31.
7. Uemura A, Uto M. Bilateral retinal detachment with large breaks of pars plicata associated with coloboma lentis and ocular hypertension. *Jpn J Ophthalmol.* 1992;36:97-102.
8. Doganay S, Emre S, Firat P. Bilateral aniridia lenticular coloboma and snowflake retinal degeneration. *Ophthalmic Surg Lasers Imaging.* 2009;40:54-6.
9. Cennamo G, Liguori G, Pezone A, Iaccarino G. Morning glory syndrome associated with marked persistent hyperplastic primary vitreous and lens colobomas. *Br J Ophthalmol.* 1989;73:684-6.
10. Fard AK, Traboulsi EI. Coloboma of the lens, optic nerve hypoplasia, and orbital hemangioma—a possible developmental field defect. *Ophthalmic Genet.* 1998;19:209-12.
11. Cruysberg JR, Pinckers A. Ectopia lentis et pupillae syndrome in three generations. *Br J Ophthalmol.* 1995;79:135-8.