



Graft-Versus-Host Hastalıklı Bir Hastada Kristal Keratopatinin AlışılmıŖın DıŖındaki Seyri

Unusual Course of Crystalline Keratopathy in a Patient with Graft-Versus-Host Disease

BaŖak Bostancı*, Yonca Aydın Akova**

*Okan Üniversitesi Tıp Fakültesi, Göz Hastalıkları Anabilim Dalı, İstanbul, Türkiye

**Bayındır Hastanesi, Göz Hastalıkları Kliniđi, Ankara, Türkiye

Öz

Bu yazıda Graft-versus-Host hastalığı olan bir hastada mantar keratitine bađlı geliŖen enfeksiyöz kristalin keratopati olgusunu sunmayı amaçlamaktayız. Elli bir yaŖındaki erkek hasta her iki gözünde geliŖen kuru göz ve total dirençli epitel defekti sebebiyle yönlendirildi. Dirençli epitel defekti medikal tedaviyle iyileŖse de, takipte daha sonra *Candida albicans*'a bađlı olduđu ortaya konan stromal keratit geliŖtirdi. Antifungal tedavi ve debridman ile 3 ay içerisinde infiltratlarda iyileŖme sađlandı. Kristalin keratopati, pek çok nedene bađlı olarak görülebilen önemli bir klinik durum olup mikrobiyal sebepleri yalnız bakterileri deđil mantarları da kapsamaktadır. Özellikle immün yetmezlikli olgularda dikkatli deđerlendirme uygun tedavinin zamanında baŖlanması ađısından önemlidir.

Anahtar Kelimeler: Kristalin keratopati, Graft-versus-Host hastalığı, fungal keratit, kuru göz

Abstract

We present a case of infectious crystalline keratopathy in a patient with Graft-versus-Host disease who developed satellite fungal keratitis. A 51-year-old man was referred for bilateral total persistent corneal epithelial defects with severe dry eye. Although persistent epithelial defect healed with medical therapy, he developed stromal keratitis with satellite lesions confirmed to be secondary to *Candida albicans*. After three months of antifungal treatment and debridement, improvement of the infiltrates was obtained. Crystalline keratopathy is an important clinical entity which may develop due to several causes. The microbial causes include not only bacteria but fungi as well. Careful investigation must be performed, especially for immune-compromised patients, in order to provide appropriate and timely treatment.

Keywords: Crystalline keratopathy, Graft-versus-Host disease, fungal keratitis, dry eyes

GiriŖ

Kristal keratopati, kristallerin ön ve/veya orta kornea stromasında biriktiđi bir durumdur. Korneadaki kristal keratopati, kornea distrofileri veya sistemik bozukluklar, serum immünoglobulin seviyesinin yükselmesi, kornea enfeksiyonları veya kornea greftlerinin reddini iđereren çeŖitli durumlardan kaynaklanabilir.^{1,2,3}

Hastalar göz hekimlerine ađrı, kızarıklık, fotofobi ve görmede azalma Ŗikayetleri ile baŖvururlar. Klinik muayenede, genellikle, epiteliyopati ile iliŖkili ön/orta kornea stromasında kristal

opasitelerin de dahil olduđu kornea deđiŖiklikleri, kemozis ve konjonktival enjeksiyon izlenmektedir.^{4,5}

Bu olgu sunumunda fungal keratite sekonder uydu lezyonlarının izlendiđi keratit geliŖen, antifungal tedavi ve kornea debridmanı ile gerileyen Graft-versus-Host hastalığı (GVHH) ve kristalin keratopati olgusu sunulmaktadır.

Olgu Sunumu

Elli bir yaŖında erkek hasta Ŗiddetli kuru göze bađlı bilateral total kornea persistan epitel defekti (PED) ve sađ gözde ön kornea

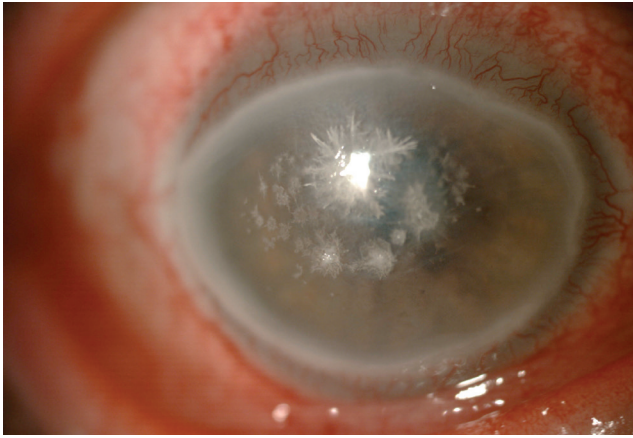
YazıŖma Adresi/Address for Correspondence: Dr. BaŖak Bostancı, Okan Üniversitesi Tıp Fakültesi, Göz Hastalıkları Anabilim Dalı, İstanbul, Türkiye
Tel.: +90 216 677 16 30 E-posta: basakbostanci@hotmail.com **ORCID-ID:** orcid.org/0000-0001-5483-2767

GeliŖ Tarihi/Received: 05.08.2016 **Kabul Tarihi/Accepted:** 20.01.2017

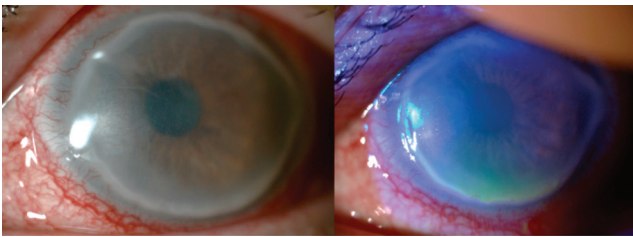
©Telif Hakkı 2017 Türk Oftalmoloji Derneđi
Türk Oftalmoloji Dergisi, Galenos Yayınevi tarafından basılmıŖtır.

stromasında çok sayıda ince kristal depozitleri ile kliniğimize başvurdu. Akut miyelositik lösemi nedeniyle 2011 yılında allojenik kemik iliği transplantasyonu olan hastada transplantasyondan 2 ay sonra GVHH gelişmişti. En iyi düzeltilmiş görme keskinliği (EİDGK) her iki gözde 20/400 idi. Biyomikroskop muayenesinde her iki gözde korneal epitelin tamamen yok olduğu, sağ gözde ön kornea stromasında periferde doğru uzanan ince dal veren kristal depozitlerin olduğu (Şekil 1) görüldü. Her iki gözde evre 3 nükleer katarakt oluşumu izlendi. Hasta fluokortolon (40 mg/gün), oral siklosporin (150 mg/gün) ve trimetoprim/sülfametoksazol (200 mg/gün) tedavisi görüyordu ve terapötik kontak lens, günde iki kez prednizolon asetat göz damlası, günde üç kez moksifloksasin damla ve ihtiyacı oldukça suni göz yaşı kullanıyordu. Terapötik kontak lensler çıkarıldı. Kültür ve sitoloji için konjunktival ve korneal kazıntı örnekleri alındı. Üreme olmadı. Saat başı güçlendirilmiş vankomisin (50 mg/mL) damla başlandı. Doz daha sonra iki saatte bir olacak şekilde azaltıldı. Üçüncü günden sonra epitel defekti ve korneal infiltratlarda yavaş bir iyileşme olduğu görüldü. Tedaviye günde 4 kez otolog serum göz damlası (%0,9 steril salin ile seyreltilmiş, %20) ve günde 4 kez topikal siklosporin oftalmik emülsiyon %0,05 (Restasis®) göz damlası eklendi ve silikon tıkaç (Punctal Plug F, FCI Ophthalmics) ile punktumlar kapatıldı. Hastadan izlemlere gelmesi istendi.

Haftalık izlemlerinde, epitel defekti sağ gözde küçüldü. İki hafta sonra sol gözde alt korneada küçük bir epitel defekti ve hafif ödem (Şekil 2) vardı. EİDGK değeri sağ gözde 20/200 ve



Şekil 1. İlk muayenede sağ göz ön kornea stromasında periferde doğru uzanan ince dal veren kristal depozitleri gösteren biyomikroskop görüntüsü

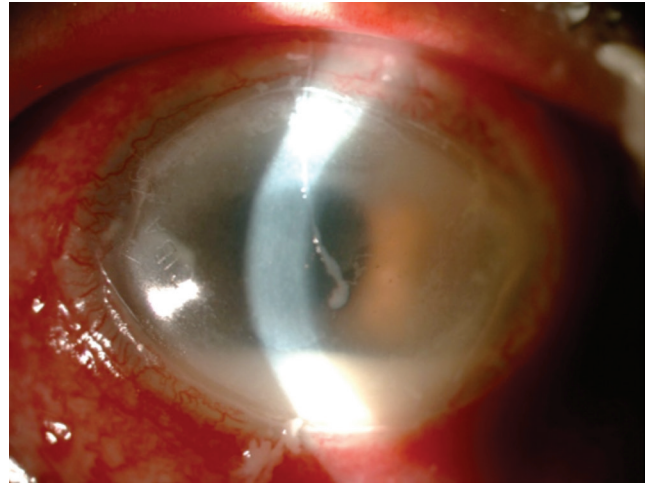


Şekil 2. Persistan epitel defekti tedavisinden sonra sol göz inferior korneada küçük bir epitel defekti ve hafif ödem

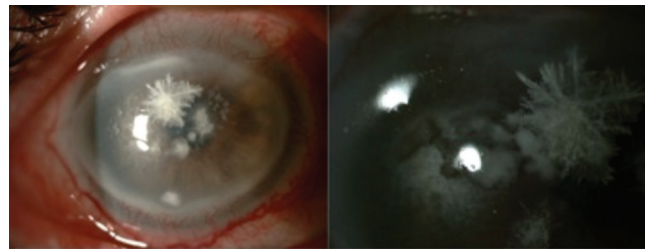
sol gözde 20/200 olarak ölçüldü. Otolog serum göz damlasının dozu arttırılarak günde altı keze çıkartıldı. Ek olarak posterior blefarit için sistemik doksisisiklin tedavisi (100 mg/gün) başlandı. Güçlendirilmiş vankomisin tedavisi 3 hafta sonra kesildi.

Haftalık izlemleri olağandı ancak hasta 2 ay sonra yapılan izleminde sol gözde hipopyon ve keratit (Şekil 3) geliştiği görüldü. Kornea kazındı ve saat başı güçlendirilmiş antibiyotik tedavisi (sefazolin 50 mg/mL ve vankomisin 50 mg/mL) başlandı. Kültürde Enterokok üredi. Yapılan antibiyotik duyarlılık testinde vankomisine duyarlı olduğu görüldü, bu nedenle başlanan antibiyotik tedavisine devam edildi.

Hipopyon, topikal güçlendirilmiş antibiyotik ve sistemik doksisisiklin tedavisi ile 4 hafta içinde iyileşti ancak bu kez sağ gözde kristal keratopatiye komşu inferior yerleşimli periferik ve santral stromal infiltratlar gelişti (Şekil 4). Tanı amacıyla kültür ve sitoloji için korneadan kazıntı örneği alındı. Enfeksiyon ilerledi ve 3 gün sonra hastanın sağ gözünde santral korneada yeni satellit stromal infiltratlar gelişti. Tekrar korneadan tanı amacıyla kültür ve sitoloji incelemesi için kazıntı örneği alındı. Kornea kazıntı örneklerinde sitoloji ile kornea stromasında maya agregatları olduğu görüldü ve kültürde enfeksiyona neden olan organizmanın *Candida albicans* olduğu bulundu. Saat başı topikal %0,15 Amfoterisin B ve %1 vorikonazol tedavisi başlandı. Altı hafta topikal antifungal tedaviden sonra (Şekil 5), infiltratlar bir elmas bıçak ile debride edildi ve epitelyal iyileşmeyi hızlandırmak için yeni bir matris rejenerasyon ajanı



Şekil 3. Sol gözde keratit ve hipopyon



Şekil 4. Sağ gözde yeni gelişen periferik ve santral stromal infiltratlar

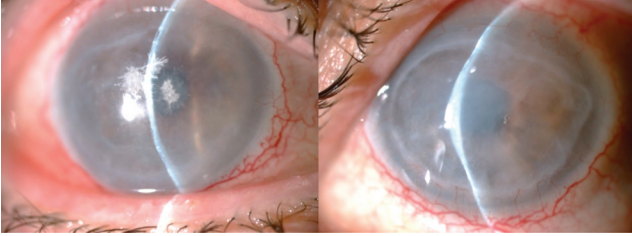
(Cacicol 20®, polikarboksümetilglukoz sülfat, Thea Lab) reçete edildi. Neyse ki, 12 hafta tedaviden sonra kornea iyileşti ancak hafif düzensizlik mevcuttu (Şekil 6). Antifungal tedavi, epitel iyileşme korunduğu için 13. haftada durduruldu. Ölçülen son EİDGK, hafif stromal opasite ve 3. derece nükleer katarakta sekonder olarak, her iki gözde 2 metreden parmak sayma düzeyindeydi. Bu durum GVHH nedeniyle verilen sistemik steroid tedavisine bağlıdır.

Tartışma

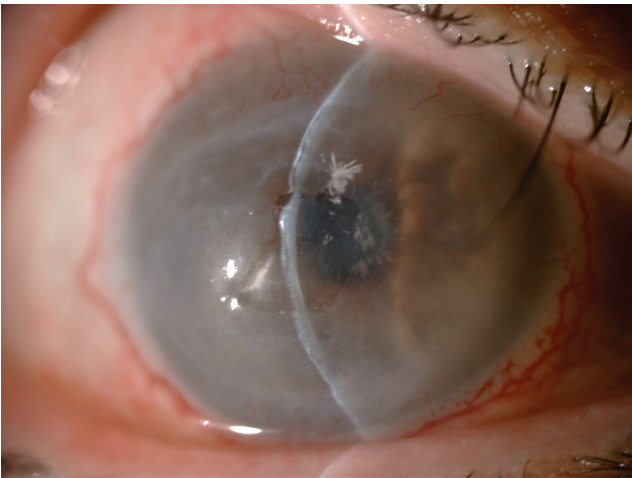
GVHH allojenik kök hücre transplantasyonunun yıkıcı bir komplikasyonudur. Kök hücre transplantasyonundan sonra oküler GVHH insidansı yüksektir⁶ ve keratokonjonktivit sikka ve sikatriyel konjonktivit bu hastalığın iki göz bulgusudur.⁷

GVHH'de oküler tutulum, inflamasyon nedeniyle konjunktiva ve lakrimal bezlerin fibrozisi, goblet hücre yoğunluğunun azalması ve sonuç olarak gözyaşı üretiminde azalma sonucu ortaya çıkar.⁸ Konjunktiva ve korneada başlıca bulgular punktat keratopati, keratinizasyon, epitelyal incelmeye ve skuamöz metaplazidir.⁹ Korneal epitelin parçalanması ile ortaya çıkan psödomembranöz patern, kronik oküler GVHH'nin akut bulgusu olarak kabul edilir ve bu nedenle, olgumuzda epitelyal bariyer fonksiyonu bozulduğu için keratit gelişiminin nedeni olarak düşünülmüştür.¹⁰

Korneal hipostezi, diyabetik keratopati, limbal kök hücre yetmezliği, kuru göz hastalığı ve bazı keratopatiler gibi risk



Şekil 5. Altı hafta topikal antifungal tedaviden sonra her iki göze ait görüntüler



Şekil 6. İnfiltratların debridmanından sonra sağ göze ait görüntü

faktörlerinin varlığında epitel defektleri standart tedavilere rağmen devam edebilir. Bir hasta yaklaşık iki hafta boyunca tedavi görmesine rağmen iyileşme meydana gelmezse PED tanısı konur.¹¹ Agresif lubrikasyon, bandaj yumuşak ve skleral kontak lensler, basınçlı kapama, otolog serum, punktum kapatılması, debridman, amniyotik membran transplantasyonu ve limbal kök hücre transplantasyonu PED'nin tedavi seçeneklerinden bazılarıdır.¹² Olgumuzda punktum kapatıldı, agresif lubrikasyon ve otolog serum göz damlasının yanı sıra yeni bir matris rejenerasyon ajanı (Cacicol 20®, polikarboksümetilglukoz sülfat, Thea Lab) kullanıldı. Glikozaminoglikanların yapısal bir analogu olan Cacicol'un, heparin sülfatı (HS) taklit ettiği ve degrade olmuş HS'nin yerini alarak özellikle persistan epitel defekti olan gözlerde korneanın onarımı için gerekli olan büyüme faktörlerinin yapımı için uygun bir ortam oluşturduğu düşünülmektedir.¹³

Fungal enfeksiyona sekonder kristalin keratopati olguları literatürde daha önce bildirilmiştir.¹⁴ Sunduğumuz olguda, GVHH hastasında gelişen kristalin keratopati antifungal tedavi ile iyileşmiştir ve bu nedenle enfeksiyona sebep olan ajanın mantar alabileceğini düşündürmektedir. İnfeksiyöz kristalin keratopati, *de novo* olarak veya refraktif cerrahi veya penetran keratoplasti gibi cerrahi işlemlerden sonra ortaya çıkabilir.^{4,5} *Streptococcus viridans* başta olmak üzere *Staphylococcus epidermidis*, *Streptococcus pneumoniae*, *Haemophilus* ve enterokoklar kristalin depozitlere en sık neden olan organizmalardır.¹⁵ Ancak, özellikle kronik kortikosteroid kullanımına bağlı bağışıklığın baskılandığı hastalar veya topikal anestetik göz damlalarını kötüye kullanan hastalarda *Candida* ve mikobakteriler gibi atipik organizmalar akılda tutulmalıdır.¹⁴

Hastamızın klinik seyri gözden geçirildiğinde, ilk etapta kristalin keratopatinin mantar enfeksiyonuna sekonder olup olmadığı kesin olarak belirlenemese de, kristalin keratopati regresyonunda karşılaşılan kristallerin boyutu ve sayısı etyolojide mantar enfeksiyonunu düşündürmektedir. Öte yandan, hastamızın bağışıklık sistemi baskılanmıştı ve hastada kornea enfeksiyonunun gelişimine katkıda bulunabilecek epitelyal düzensizlik, PED ve GVHH'ye sekonder şiddetli kuru göz vardı.

Sonuç

Oftalmologlar, GVHH'li bir hastada kliniğin çok farklı şekillerde seyredebileceği konusunda hazırlıklı olmalıdır ve özellikle epitelyal bütünlüğün bozulduğu durumlarda fungal ve fırsatçı patojenlerin enfeksiyona neden olabileceği akılda tutulmalıdır.

Etik

Hasta Onayı: Hasta tarafından fotoğraflarının ve hikayesinin kullanılabilmesine dair yazılı onay alınmıştır. **Hakem Değerlendirmesi:** Editörler kurulu ve Editörler kurulu dışında olan kişiler tarafından değerlendirilmiştir.

Yazarlık Katkıları

Cerrahi ve Medikal Uygulama: Yonca Aydın Akova, **Konsept:** Yonca Aydın Akova, Başak Bostancı, **Dizayn:** Yonca Aydın Akova, Başak Bostancı, **Veri Toplama veya İşleme:** Yonca Aydın Akova, Başak Bostancı, **Analiz veya Yorumlama:** Yonca

Aydın Akova, Başak Bostancı, Literatür Arama: Başak Bostancı, Yazan: Yonca Aydın Akova, Başak Bostancı.

Çıkar Çatışması: Yazarlar tarafından çıkar çatışması bildirilmemiştir.

Finansal Destek: Yazarlar tarafından finansal destek almadıkları bildirilmiştir.

Kaynaklar

1. Conway AB, Kaufman SC, Rudrapatna VK, Linden MA. Crystallizing immunoglobulin presenting as polychromatic crystalline keratopathy: An unusual clinical presentation of monoclonal gammopathy of undetermined significance (MGUS). *Lab Med.* 2013;44:344-347.
2. Meisler DM, Roger HL, Langston MD, Naab TJ, Aaby AA, McMahan TJ, Tubbs RR. Infectious crystalline keratopathy. *Am J Ophthalmol.* 1984;97:337-343.
3. Mason CM, Sugar A, Meyer RE. Intrastromal crystalline deposits following corneal graft rejection. *Cornea.* 1984;3:89-94.
4. Dunn S, Maguen E, Rao NA. Non inflammatory bacterial infiltration of a corneal graft. *Cornea.* 1986;4:189-193.
5. Eiferman RA, Ogden LL, Snyder J. Anaerobic peptostreptococcal keratitis. *Am J Ophthalmol.* 1985;100:335-336.
6. Dean RM, Bishop MR. Graft-versus-host disease: emerging concepts in prevention and therapy. *Curr Hematol Rep.* 2003;2:287-294.
7. Nassiri N, Eslani M, Panahi N, Mehravaran S, Ziaei A, Djalilian AR. Ocular Graft Versus Host Disease Following Allogeneic Stem Cell Transplantation: A Review of Current Knowledge and Recommendations. *J Ophthalmic Vis Res.* 2013;8:351-358.
8. Hessen M, Akpek EK. Ocular graft-versus-host disease. *Curr Opin Allergy Clin Immunol.* 2012;12:540-547.
9. Tabbara KE, Al-Ghamdi A, Al-Mohareb F, Ayas M, Chaudhri N, Al-Sharif F, Al-Zahrani H, Mohammed SY, Nassar A, Aljurf M. Ocular findings after allogeneic hematopoietic stem cell transplantation. *Ophthalmology.* 2009;116:1624-1629.
10. Jabs DA, Wingard J, Green WR, Farmer ER, Vogelsang G, Saral R. The eye in bone marrow transplantation. III. Conjunctival graft-vs-host disease. *Arch Ophthalmol.* 1989;107:1343-1348.
11. McCulley JP, Horowitz B, Hussein ZM, Horowitz M. Topical fibronectin therapy of persistent corneal epithelial defects. Fibronectin Study Group. *Trans Am Ophthalmol Soc.* 1993;91:367-386.
12. Katzman LR, Jeng BH. Management strategies for persistent epithelial defects of the cornea. *Saudi J Ophthalmol.* 2014;28:168-172.
13. Alcalde I, Inigo Portugues A, Carreno N, Riestra AC, Merayo-Llodes JM. Effects of new biomimetic regenerating agents on corneal wound healing in an experimental model of post-surgical corneal ulcers. *Arch Soc Esp Ophthalmol.* 2015;90:467-474.
14. Ainbinder DJ, Parmley VC, Mader TH, Nelson ML. Infectious crystalline keratopathy caused by *Candida guilliermondii*. *Am J Ophthalmol.* 1998;125:723-725.
15. Osakabe Y, Yaguchi C, Miyai T, Mineo S, Nakamura M, Amano S. Detection of streptococcus species by polymerase chain reaction in infectious crystalline keratopathy. *Cornea.* 2006;25:1227-1230.