

Tedavisiz Primer Açık Açılı Glokomlu Gözlerde Foveolar Koroidal ve Peripapiller Retinal Kan Akımının Değerlendirilmesi

Özcan Ocakoğlu (*)

ÖZET

Amaç: Tarayıcı laser Doppler flowmetri (TLDF) yöntemini kullanarak tedavisiz primer açık açılı glokomlu (PAAG) gözlerde retina kan akımının değerlendirilmesi ve sağlıklı gözler ile karşılaştırılması

Yöntem: Tedavi uygulanmamış 16 PAAG'lu hastanın 22 gözü ve aynı yaş grubuna uyan sağlıklı 12 şahsın 21 gözü çalışmada değerlendirildi. Bir TLDF olan Heidelberg retinal flowmetre (HRF) ile peripapiller retinada ve fovea bölgesinde 10x2,5 derecelik büyütme alanıyla 10x10 piksellik ölçüm kareleri kullanılarak mikrovasküler kan akımı ölçümleri (hacim, akım ve hız) yapıldı. Olguların yaş, göziçi basıncı (GİB), arteriyel ve venöz kan basınçları, perfüzyon basınçları ortalamaları ve mikrovasküler kan akım değerleri PAAG'lu ve kontrol gözler arasında karşılaştırıldı. Her iki grupta GİB'nın koroidal ve peripapiller kan akımı üzerine olan etkileri araştırıldı. İstatistiksel yöntem olarak eşlendirilmemiş t testi ve Pearson korelasyon analizi kullanıldı.

Sonuçlar: Tedavisiz PAAG'lu ve sağlıklı kontrol gözlerin oluşturdukları grupların yaş ortalamaları, ortalama arteriyel ve venöz basınç değerleri arasında fark yoktu ($p>0,05$). Ancak glokomlu gözlerin GİB'ları kontrol gözlerden yüksek; perfüzyon basınçları glokomlu düşük idi ($p<0,05$). Glokomlu gözlerin foveasında yapılan ölçümlerde her üç kan akım parametresi (hacim, akım ve hız) kontrol gözlerden daha düşük iken ($p<0,05$); peripapiller temporal retinanın ölçüm değerleri glokomlu gözlerde beklenenin aksine hafifçe artmış idi, ancak kontrol gözler ile arasındaki fark anlamlı değildi ($p>0,05$).

Tartışma: Retinanın kanlanması rol oynayan iki temel mekanizma bölgesel kan akım değişikliklerinin de temelidir. Koroid kaynaklı olan ve foveadan ölçülebilen kapiller kan akımı tedavisiz PAAG'lu gözlerde sempatik aktivasyon artışı sonucu daha düşük olabilir. Koroidal kan akımının azalması retinada doku hipoksisine ve bunun sonucu retina kapillerlerinde vazodilatasyona yol açarak peripapiller bölgenin kan akımında nisbi bir artışa neden olabilir. Retina kan akımındaki bu değişikliklerin glokomun oluş mekanizmasında önemli rol oynadığı düşünülmektedir.

Anahtar Kelimeler: Retinal kan akımı, Heidelberg retinal Flowmetri, Glokom

SUMMARY

Foveolar Choroidal and Peripapillary Retinal Blood Flow in Untreated Primary Open Angle Glaucoma

Purpose: To compare measurements of choroidal and retinal blood flow in untreated pri-

(*) Doç. Dr., İÜ Cerrahpaşa Tıp Fakültesi Göz Hastalıkları Anabilim Dalı

mary open angle glaucoma (POAG) patients with control subjects using Scanning laser Doppler flowmetry (SLDF).

Methods: Twenty-two eyes of 16 untreated POAG patients and twenty-one eyes of 12 age-matched normal subjects were compared for choroidal and retinal blood flow using SLDF images taken centered on fovea and peripapillary temporal retina. Mean microvascular blood volume, flow and velocity of foveolar and peripapillary retinal regions were calculated for each subjects using 10x10 pixels frames at 10x2,5 degree. Mean of age, intraocular pressure, arterial and venous pressures, perfusion pressure and microvascular blood parameters were compared between glaucomatous and normal eyes with unpaired t test. The effect of IOP on choroidal and retinal blood "flow" was analyzed by Pearson correlation coefficient in both groups.

Results: No significant differences in average age, sex or mean arterial or venous blood pressures were observed between two study groups ($p>0.05$), but intraocular pressures and perfusion pressures were different significantly between two groups ($p<0.05$). SLDF results showed a significant reduction in blood volume, flow and velocity of foveolar region in untreated POAG patients compared to normal ($p<0.05$). In contrast, peripapillary retinal blood "flow" slightly increased in POAG patients but the "difference" between two groups was not significant ($p>0.05$). No effect of IOP on either choroidal or retinal blood flow in two groups ($r<0.50$ $p>0.05$).

Conclusion: In untreated POAG patients, foveolar blood "flow" may be reduced in response to sympatetic activity but retinal blood "flow" may be increased in response to tissue hypoxia leading to reactive autoregulatory vasodilation in retinal vessels. However need to be consider further studies to elucidated retinal blood flow in glaucoma ethiopathogenesis

Key Words: Retinal blood flow, Heidelberg retinal flowmeter, Glaucoma

GİRİŞ

Primer açık açılı glokom (PAAG) göz içi basınç artışının hala en önemli risk faktörü olarak kabul edildiği, ilerleyici, multifaktöriyel bir hastalıktır. Glokomatöz optik nöropatinin gelişmesinde oküler kan akımındaki düzensizliğin önemli bir yeri olduğu günümüzde büyük ölçüde kabul edilmektedir (1,2,3). Glokomlu gözlerde renkli Doppler görüntüleme (4), floresein anjiyografi (5), laser Doppler flowmetri (6), pulsatil oküler kan akımı (7) gibi tekniklerin yanısıra reolojik çalışmalarda (8,9) vasküler anomalilerin patogenezdaki rolünü ortaya koyar. Ancak bu çalışmaların büyük çoğunluğu optik sinir başı kan akımı ölçümüne yönelik olup retina kan akımı hakkında yeterli bilgiyi vermekten uzaktır. Retinanın kan akımı iki farklı kaynaktan gelir. Bunlardan biri koroidal kökenli olup kısa arka siliyer arter dalları iledir. Bu sistem otonom sinir sistemi tarafından kontrol edilmekte olup glokomda artan sempatik aktivite bu tip kanlanmada azalmaya yol açar. Diğer kaynak ise retina santral arterinden gelen kapillerlerdir ve bu sistem retinada mevcut lokal otoregülasyonun kontrolü altındadır. Koroidal akımın azalmasına bağlı olarak gelişecek retina iskemisi sonucu metabolik artıkların açığa çıktığı ve bunların etkisi ile retina kapillerlerinde otoregülasyon yanıtı olarak vazodilatasyon oluştuğu ve böylelikle retinanın kapiller kan akımının nisbi olarak arttığı çeşitli çalışmalarda gösterilmiştir (10,11).

Çalışmamızda antiglokomatöz tedavinin henüz başlanmadığı, yaş gruplarının, arteriyel ve venöz basınç ortalamalarının aynı olduğu böylelikle göz içi basıncı dışında diğer faktörlerin etkilerinden arındırılmış PAAG'lu gözlerde bu iki besleyici sistemin retina kan akımındaki rolü peripapiller sahadan ve foveadan kapiller kan akımı ölçümleri yapılarak incelenmiştir. Kullandığımız kan akışölçeri olan HRF, optik Doppler prensibini tarayıcı laser oftalmoskopinin üstünlükleri ile birleştiren, tekrarlanabilir ve güvenilir ölçüm sonuçları veren ve klinik kullanıma uygun bir cihazdır.

GEREÇ ve YÖNTEM

Cerrahpaşa Tıp Fakültesi Göz Hastalıkları Anabilim Dalı glokom ve poliklinik birimlerine müracaat eden, tanısı konmuş ancak tedavi başlanmamış 16 PAAG'lu hastanın 22 gözü (GLOKOM GRUBU) ile aynı yaş grubuna uyan 12 sağlıklı şahsın 21 normal gözü (KONTROL GRUBU) çalışma kapsamına alındı.

Glokom grubu 44-61 yaşları arasında 9'u erkek 7'si kadın toplam 16 hastadan oluşmakta idi. Hastaların çalışmaya dahil edilme kriterleri;

1-GİB \geq 22 mmHg

2-Bilgisayarlı görme alanı (Humphrey santral 30-2 eşik test programı) tetkikinde;

- Mean Deviasyon (MD) ≥ 10 dB
- Düzeltilmiş patern standart sapma (CPSD) ≥ 3 dB
- Patern sapma haritasında 3 ya da daha fazla sayıda yanyana $p < 0,05$ olasılık seviyesinde defekt mevcudieti
- Glokom yarıalan testinde "Outside of limits" olması

3-Optik disk muayenesinde C/D oranının 0.4 ve üzeri olması ve glokom çukurluğu düşündürülen bulguların varlığı

4-Diabet, hipertansiyon kan hastalıkları gibi retina kan akımı üzerinde olumsuz etki yapabilecek hastalıkların olmaması

5-Görme keskinliklerinin 0,7 ve üzerinde olması, katarakt ve kornea patolojisi gibi fundus muayenesini zorlaştıracak ortam opasitelerinin bulunmaması, refraksiyon kusurlarının ± 5.0 sferik ve ± 2 Diyoptri silindirik değerlerin üstünde olmaması

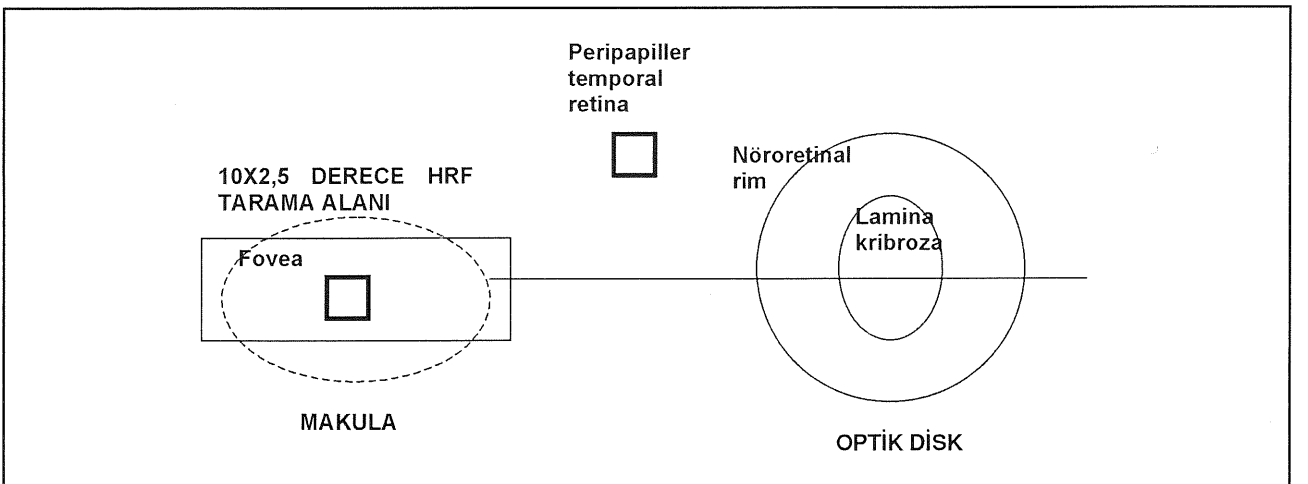
6-Daha önce hiç glokom ilacı (damla ya da sistemik olarak) almamış olması, hiç göz ameliyatı geçirmemesi

Kontrol grubuna ise 42-66 yaşları arasında 7 erkek 5 kadın toplam 12 sağlıklı şahsın 21 gözü alındı. Bu bireyler ya poliklinik birimine yakın görme bozukluğu şikayeti ile başvuran şahıslardan ya da klinik personelinde oluşmakta olup, presbiyopi dışı göze ait hastalıkları ve sistemik bozuklukları yoktu. GİB'ları < 21 mmHg, görme dereceleri 0,8 ve üstünde olan bu hastaların bilgisayarlı görme alanı tetkikinde ve optik disk muayenelerinde glokom düşündürecek patolojik bulgulara rastlanılmadı ve fundus görünümünü etkileyecek ortam opasiteleri de yoktu.

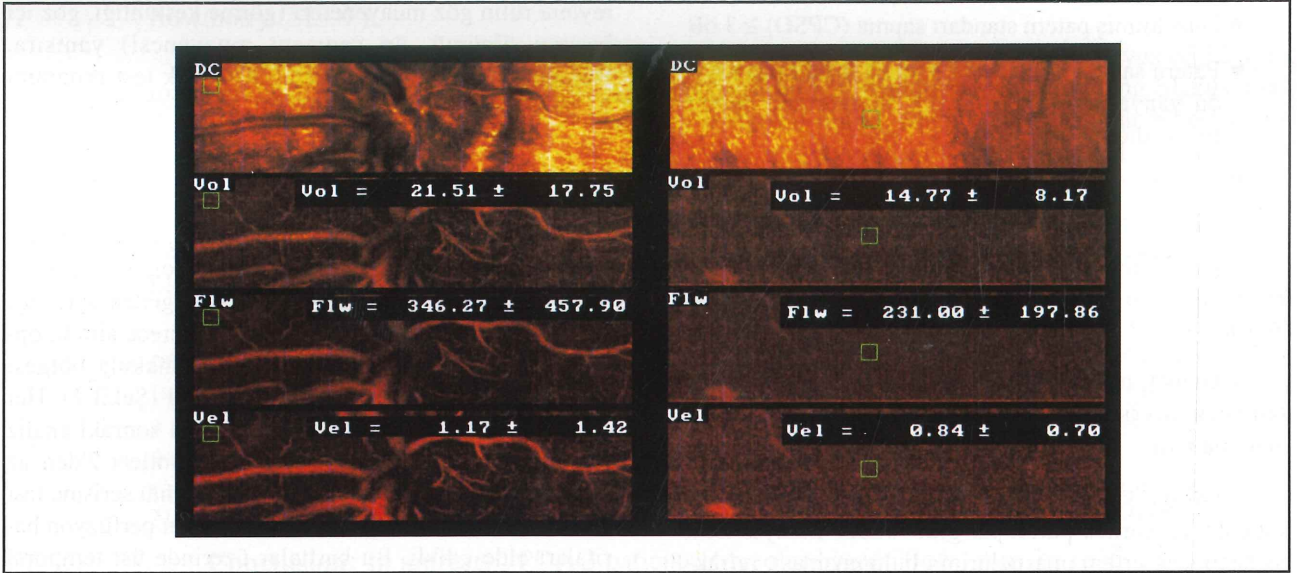
Her iki grubu oluşturan tüm hastalara ve normal bireylere rutin göz muayeneleri (görme keskinliği, göz içi basıncı ölçümü, ön segment muayenesi) yanısıra, Humphrey görme alanı santral 30-2 eşik test programı ile görme alanı tetkiki uygulandı. Eğer mümkünse görme alanı tetkiki ile aynı gün bu mümkün olmadığında iki tetkik arasında en fazla 1 hafta bırakarak retina kan akımı ölçümleri yapıldı. Bu amaçla pupilla %2,5 fenilefrin (Mydrfrine) ve %1 tropicanamid ile genişletildikten sonra HRF (Heidelberg Engineering, Heidelberg, Germany) cihazı ile retina kan akımı 2 bölgeden ayrı ayrı tespit edildi (12). Ölçüm alanı $10 \times 2,5$ derece alındı, optik diske yakın peripapiller bölge ve makula bölgesi santralize edilerek görüntüler kaydedildi (Şekil 1). Her bölge için 3'er görüntü kaydedildi, daha sonraki analiz için bu görüntüler içinden mikrotitreşimleri 2'den az olan kaliteli olanları seçildi. Seçilen görüntü serisine fast Fourier dönüşümü uygulanarak bölgelerin perfüzyon haritaları elde edildi. Bu haritalar üzerinde üst temporal peripapiller bölgeden; makula bölgesinde ise foveadan 10×10 piksellik ölçüm kareleri kullanarak her bir nokta için 3'er kez tekrarlı ölçümler alındı ve bu ölçümlerin ortalamaları peripapiller ve foveolar hacim, akım ve hız değerleri olarak kaydedildi (Şekil 2). Elde edilen değerler nisbi üniteler olup, bu ölçümlerin her biri glokomlu ve kontrol gözler arasında karşılaştırıldı (eşlendirilmemiş t testi). Ayrıca her 2 grupta GİB değerlerinin "akım" parametresine olan etkileri Pearson korelasyon analizi ile değerlendirildi.

HRF muayenesine çalışma başlangıcında 32 glokomlu ve 24 sağlıklı göz toplam 56 göz alındı ancak bu gözlerden sadece 43 tanesinde kan akış değerlerini tespit etmeye uygun kaliteli görüntü eldesi mümkün oldu. Hastaların göz hareketleri, ortam opasiteleri ve muayeneye uyumları kaliteli görüntü eldesinde önemli rol oynadı.

Şekil 1. Peripapiller temporal retina ve fovea bölgesi HRF ölçüm noktaları



Şekil 2. Glokomlu bir gözde fovea ve peripapiller retina kan akım değerleri



SONUÇLAR

Glokomlu grupta yer alan 16 PAAG'lu hastanın yaş ortalamaları $52,82 \pm 5,01$ olup kontrol grubunu oluşturan 12 şahsın yaş ortalamasından ($52,19 \pm 6,52$) farklı değildi ($p > 0,05$). Grupların GİB ortalamaları ise tedavisiz glokomlu grupta $23,82 \pm 3,13$ mmHg kontrol grubunda $17,05 \pm 2,75$ mmHg idi ve aradaki fark anlamlı bulundu ($p < 0,05$). Her iki grup arasında ortalama arteriyel ve venöz basınçlar farklı değil iken GİB farkının doğal sonucu olarak perfüzyon basıncı değerleri de farklılık gösterdi ($p < 0,05$). Tablo 1'de tüm olguların demografik özellikleri görülmektedir.

Tedavi olmamış PAAG'lu 22 gözde HRF ile üst temporal peripapiller retina ve fovea bölgesinde 10×10 ölçüm karesi kullanarak elde edilen mikrovasküler retinal kan akım ölçümleri Tablo 2'de gösterilmiştir.

Sağlıklı 21 gözde HRF ile üst temporal peripapiller retina ve fovea bölgesinde 10×10 ölçüm karesi kullanıla-

Tablo 1. Glokomlu ve sağlıklı olguların yaş, GİB, ort.arter ve venöz tansiyonları ve perfüzyon basıncı değerleri * $p < 0,05$ anlamlı

	GLOKOM GRUBU N= 22	KONTROL GRUBU N= 21
YAŞ	52.82 ± 5.01	52.19 ± 6.52
GİB mmHg*	23.82 ± 3.13	17.05 ± 2.75
ORT. ARTER BASINCI mmHg	134.32 ± 9.28	129.67 ± 6.99
ORT. VENÖZ BASINÇ mmHg	81 ± 8.68	78.48 ± 7.85
PERFÜZYON BASINCI mmHg*	41.53 ± 9.55	46.30 ± 5.63

rak elde edilen mikrovasküler retinal kan akım ölçümleri Tablo 3'de belirtilmiştir.

Tedavi olmamış PAAG'lu gözlerin foveasında ölçülen kan akım değerleri (hacim, akım ve hız) sırasıyla $13,05 \pm 2,04$; $236,37 \pm 26,65$; ve $0,92 \pm 0,16$ AU iken; kontrol olguların foveal akım değerleri sırasıyla $23,02 \pm 3,87$; $339,66 \pm 33,06$ ve $1,77 \pm 0,41$ AU bulundu. Tedavisiz PAAG'lu grupta kan akış değerlerinde görülen azalma istatistiksel olarak da anlamlı idi ($p < 0,05$).

Peripapiller temporal retinada ölçülen perfüzyon değerleri tedavisiz glokomlu gözlerde (hacim $26,78 \pm 3,03$; akım $369,59 \pm 30,41$ ve hız $1,60 \pm 0,39$ AU) beklenildiğinin aksine kontrol gözlerin aynı bölgesinden elde edilen değerlerinden (sırasıyla $25,17 \pm 2,81$; $364 \pm 31,53$ ve $1,58 \pm 0,39$ AU) daha yüksek idi ancak aradaki farklar anlamlı bulunmadı ($p > 0,05$).

HRF ile ölçülen mikrovasküler kan akış parametreleri üzerine GİB değerlerinin etkili olup olmadığı Person korelasyon analizi ile incelendi. Bu amaçla "akım" değeri kan akış değerlerini yansıtan parametre olarak alındı ve koroidal foveolar ve retinal peripapiller bölgelerde akım üzerine olan etkiler tedavisiz glokomlu ve kontrol gözlerde ayrı ayrı incelendi.

Tedavisiz glokom grubunda GİB ile retinal kan akımı ($r = -0,10$, $p < 0,05$) ve koroidal kan akımı arasında anlamlı bir ilişki varlığı gözlenmedi ($r = 0,05$, $p > 0,05$) (Şekil 3).

Tablo 2. Tedavisiz glokomlu gözlerde peripapiller retina ve fovea kan akım değerleri

GLOKOM GRUBU N= 22	HACİM	AKIM	HIZ
PERİPAPİLLER TEMPORAL RETİNA	26.78 ± 3.03	369.59 ± 30.41	1.60 ± 0.39
FOVEA	13.05 ± 2.04	236.37 ± 26.65	0.92 ± 0.16

Tablo 3. Kontrol gözlerde peripapiller retina ve fovea kan akım değerleri

KONTROL GRUBU N= 22	HACİM	AKIM	HIZ
PERİPAPİLLER TEMPORAL RETİNA	25.17 ± 2.81	364 ± 31.53	1.58 ± 0.39
FOVEA	23.02 ± 3.87	339.66 ± 33.06	1.77 ± 0.41

Benzer şekilde kontrol gözlerde de GİB'nın gerek koroidal gerekse retinal akım üzerinde anlamlı bir etkisi görülmedi ($r=0,10$, $p>0,05$ ve $r=0,05$, $p>0,05$) (Şekil 4).

TARTIŞMA

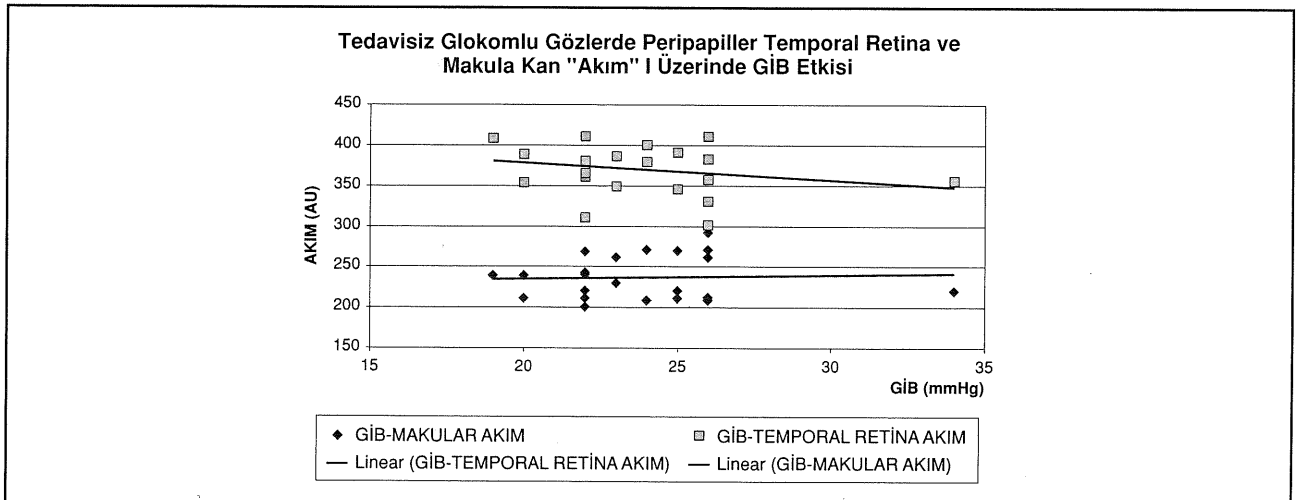
Oküler kan akımı ile ilgili daha önce yapılan çalışmalarda glokomlu gözlerde ağırlık genellikle optik diskin nöroretinal rim alanı ve lamina kribroza bölgesi üzerinde yoğunlaşmış, retina kan akımı genellikle gözardı edilmiştir (13-16). Optik diskin bölgesel kan akım kaynakları incelendiğinde nöroretinal rimin kan akımı kaynağı santral retina kapillerleri iken lamina kribroza bölgesi ise koroidal kökenli kan akımının etkisinde olduğu

görülür (10,11). Lamina kribroza bölgesinden yapılan kan akış ölçümlerinde her ne kadar bu sisteme ait bilgiler elde edilmekle beraber bu bölgede kısa arka siliyer arterlerin oluşturduğu yoğun kapiller yapının varlığı ölçüm sonuçlarının alınmasında teknik zorluklar yaratabilir. Ayrıca, ölçüm netliğinin genellikle yüzeysel retina tabakasına göre ayarlanması ve böylelikle daha geri planda kalan lamina bölgesi ölçümlerinin artifisyonel olarak düşük çıkması bu bölge ölçümlerinin koroidal kan akımı üzerinde yeterli bilgiyi vermediğini düşündürür. Oysa koroidal kökenli akım göze ait kan akımının yaklaşık %90'ını sağlar ve glokomatöz optik nöropatinin gelişiminde rolü çok fazladır (17). Koroidal kan akımı optik disk üzerinde lamina kribrozadan başka retinada foveadan da ölçülebilir. Bunun en önemli nedeni fovea bölgesinin histolojisidir (18). Fovea merkezi retinanın en ince bölgesi olup kalınlığı yaklaşık 140 mikrondur. Alta retina pigment epiteli ve onun da altında yüksek debili koryokapillaris damarları mevcuttur. Kullandığımız HRF tekniğinde ölçüm

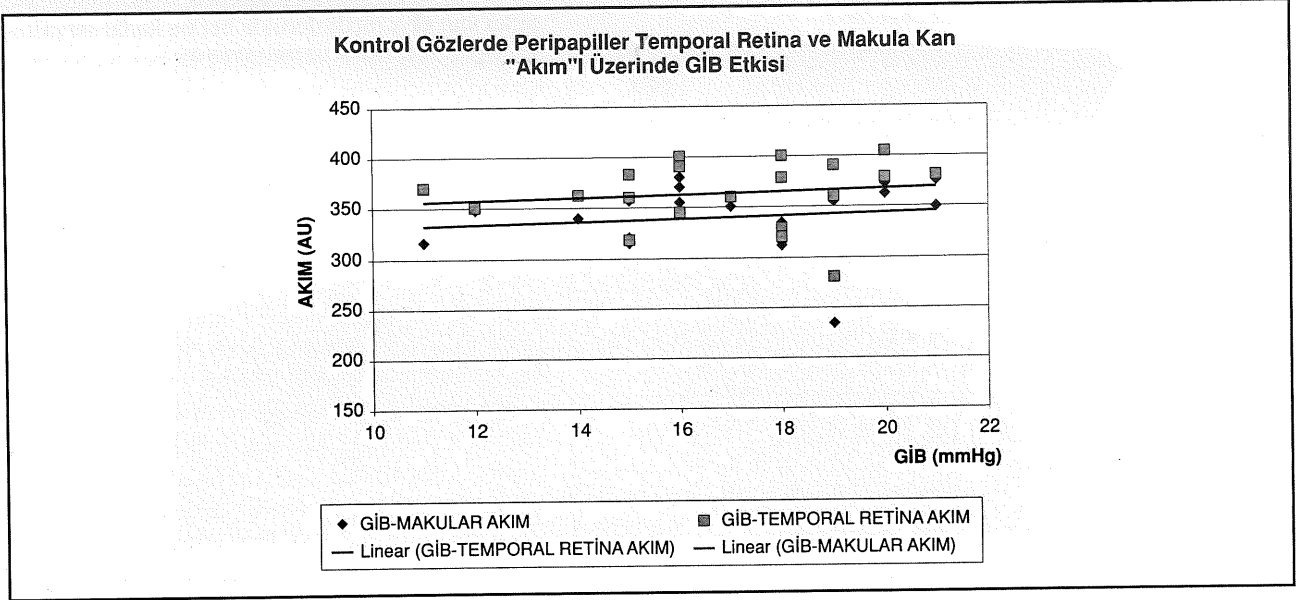
derinliği 400 mikrondur, dolayısıyla alttaki koroidal akım fovea bölgesi üzerine yerleştirilmiş olan ölçüm karesi yardımı ile kolayca yapılabilir, üstelik bu bölge lamina kribrozada olduğu gibi büyük damarlardan ve farklı yöne dağılım göstererek mutlak ölçüm değerini nötralize edebilen kapiller yapıdan uzaktır.

Bugüne kadar yapılan kan akımı ölçüm metodlarının bir kısmının deneysel maksatlı olması ve klinik kullanıma uygun olmaması bir bölümünün ise tekrarlanabilir ve güvenilir sonuçlar vermemesi oküler kan akımının glokom patogeneğinde olması gerektiği kadar önemini ortaya koymamıştır. Son zamanlarda gündeme giren Laser Doppler flowmetre ve tarayıcı laser Doppler

Şekil 3. Tedavisiz PAAG'lu gözlerde GİB'nın koroidal foveolar ve peripapiller retinal akıma etkisi



Şekil 4. Kontrol gözlerde GİB'nun koroidal foveolar ve peripapiller retinal akıma etkisi



flowmetre yöntemleri bu eksiklikleri giderebilecek teknikler olarak gündemdedir (19). Ancak HRF tekniği özellikle ortam opasitelerinden çekim esnasında küçük göz hareketlerinden bile önemli ölçüde etkilenmektedir. Cihaz için hazırlanan dönüşüm programına alınarak perfüzyon haritaları oluşturmaya uygun görüntü serilerinin eldesi oldukça dikkat isteyen bir iştir. Bu nedenle ölçüm yapmaya uygun görüntülerin seçiminde görüntü serilerinde 2'den az mikrotitreşimli olmalarına dikkat edilmelidir. Bu şekilde çeşitli çalışmalarda alınan serilerin %37-64 ü arasındaki bir oranda kalitesi yetersiz olduğu için çalışmadan çıkarıldığı bildirilmektedir (17). Bu oran özellikle glokomlu gözlerde daha yüksek olmaktadır. Çalışmamızda ise glokomlu gözlerde %31,3 normal gözlerde %12,5 oranında göz yeterli kalitede görüntü serisine müsait olmadığı için çalışma kapsamından çıkarılmıştır. Çalışmamızda bu oranın daha düşük oluşu gerek glokomlu gerekse kontrol grupta yaş ortalamasının nisbeten düşük oluşu, görüntü eldesinin derin inspiryumda yapılması böylelikle nefes alışı verişin yaratacağı mikro titreşimlerin önlenmiş olması, pupilla dilatasyonu ve böylelikle daha az ışık verilerek hastada olabilecek rahatsızlığın azaltılması, çekimlerin tek ve deneyimli bir operatör tarafından gerçekleştirilmesi ve çekimlerin saat 9-11 saatleri arasında yapılması gibi bazı önleyici faktörlere bağlı olabilir kanısındayız.

Doppler flowmetri yönteminde akla gelebilecek bir soru da kapiller kana akım ölçümlerinde tespit edilen 3 akış parametresinden (hacim, akım ve hız) hangisinin ön planda olduğudur. Bu soruya tam bir yanıt olmamakla beraber bu teknikte "akım" (flow) değerinin farklı bölgelerin kapiller kan akımı karşılaştırılmasında yol gösterici

olabileceği düşünülmektedir (19). Bu nedenle çalışmamızda GİB artışının kapiller kan akımına olan etkisi araştırılırken ön planda kapiller "akım" parametresi kullanılmıştır.

Göz içi basıncının artması retina kan akımında azalmaya neden olduğu bilinmektedir. Çalışmamızda aldığımız glokomlu gözler kontrol gözlerden yüksek GİB seviyelerine sahiptir. Gruplar seçilirken bu ilk bakışta bir handicap olarak görülmüşse de kan akımını etkileyecek diğer faktörler sabit tutulduğunda (yaş, arteriyel ve venöz basınç, sistemik hastalık yokluğu, ölçüm zamanı, yeri vs) GİB yüksekliği ve bunun direkt etkilediği perfüzyon basıncının düşüklüğünün kan akımı üzerindeki etkisi daha yalın bir şekilde değerlendirilmiş olmaktadır. Glokomlu gözlerde yüksek GİB ile gerek koroidal gerekse retinal kan akım parametreleri arasında anlamlı bir bağıntı bulunmamıştır. Bu durum muhtemelen hastaların uzun süre yüksek GİB etkisinde olmamaları, yaş grubunun kontrol grubuna uyan nisbeten "genç" sayılabilecek hastalardan oluşması ve bunların sonucu olarak retinal otonom mekanizmalarının halen sağlıklı çalışır durumda olmasına bağlıdır.

Koroidal kan akımı otonom sinir sisteminin kontrolü altında olup, parasempatik aktivite artışı kan akışının da artışına neden olur. Glokom gelişiminde artan sempatik aktivasyon ve azalan parasempatik uyarı koroidal kan akımını azaltarak oküler iskemiye yol açar. İskeminin doğal sonucu ise retinadaki artık metabolitlerin uzaklaştırılmaması ve biriken ürünlerin yaratacağı zararlı etkidir. Burada göze ait lokal otonom mekanizmalarını devreye girmekte ve azalan koroidal akıma

santral retina kapillerleri genişleyerek yanıt vermektedir. Kerr ve ark.(11) tedavisiz glokomlu gözlerde oküler hipertansif gözlere oranla lamina kribrozada ve temporal nöroretinal rimde kan akımında azalma, temporal retina da ise artış olduğunu tespit etmişlerdir. Michelson ve ark.(20) PAAG'lu hastaları normallerle karşılaştırmışlar ve glokom hastalarında nazal ve temporal retinada ve lamina kribrozada kan akımında azalma tespit etmişlerdir. Nicolelea ve ark.(21) normallerle karşılaştırdıkları PAAG'lu gözlerde lamina kribrozada ve temporal retinada azalmış kan akımı ve temporal nöroretinal rim alanında bariz olmayan kan akım artışı buldular. Ancak bu çalışmada alınan grup içinde normotansif hastaların da varlığı ve glokomlu gözlerin 2/3 oranında glokom ilacı kullananlardan oluşması sonuçların homojenliğini azaltır. Çalışmamıza aldığımız daha önce tedavi olmamış, antiglokmatöz tedavinin damar yatağı üzerindeki bozucu etkilerinden zarar görmemiş, gerek arteriyel kan basıncı gerekse yaşları sağlıklı gruptan farksız glokomlu gözlerde peripapiller temporal retina kan akımında görülen artışın otoregülasyonun henüz sağlıklı çalışmasının sonucu olduğu düşünülmüştür.

Sonuç olarak; tanısı konmuş ancak henüz tedaviye başlanılmamış primer açık açılı glokomlu gözlerde koroidal kan akımı değişiklikleri foveadan; santral retinal arter kan akımı ise peripapiller temporal retina bölgesinden yapılan kan akış ölçümleri ile değerlendirilmiştir. Tedavisiz glokomlu gözlerde foveadan yapılan ölçümler kontrol gözlere oranla düşük bulunmuş bu durum glokom etyopatogenezinde önemli rol oynadığı bilinen koroidal kan akımındaki azalmanın sonucu olarak değerlendirilmiştir. Ancak beklenen aksine peripapiller temporal retina kan akımında görülen artışın, koroidal kan akımını azalmasının yarattığı iskemi sonucu retina santral arterinden kaynaklanan kapiller ağdaki otoregülasyon ve buna bağlı olarak vazodilatasyona bağlı olduğu düşünülmüştür. Artan GİB'nin kan akış değerleri üzerinde etkisi gösterilememiştir. Bu çalışma ile glökomatöz optik nöropati oluşumunda sadece optik diskin değil aynı zamanda retina kapiller kan akım değişikliklerinde dikkate alınması gerektiği vurgulanmak istenmiştir.

KAYNAKLAR

- Hayreh SS: Evaluation of optic nerve head circulation: review of the methods used. *J Glaucoma* 1997;6:319-330.
- Grunwald JE, Piltz JR, Hariprasad SM: Optic nerve blood flow in glaucoma: effect of systemic hypertension. *Am J Ophthalmol* 1999;127: 516-522.
- Grunwald JE, Piltz JR, Hariprasad SM, DuPont J: Optic nerve and choroidal circulation in glaucoma *Invest Ophthalmol Vis Sci* 1998; 39:2329-2336.
- Yamazaki Y, Hayamizu F: Comparison of flow velocity of ophthalmic artery between primary open angle glaucoma and normal tension. *Br J Ophthalmol* 1995; 79:732-34.
- Nagin P, Schwartz B, Reynolds G: Measurements of fluorescein angiograms of the optic disc and retina using computerized image analysis. *Ophthalmology* 1985; 92:547-5.
- Michelson G, Schmauss B: Two-dimensional mapping of the perfusion of the retina and optic nerve head. *Br J Ophthalmol* 1995; 79:1126-32.
- Trew DR, Smith SE: Postural studies in pulsatile ocular blood flow:II: chronic open-angle glaucoma *Br J Ophthalmol* 1991;75:71-75
- Hamard P, Hamard P, Dufaux J, Quesnot S: Optic nerve head blood flow using a Doppler velocimeter and haemorrhology in primary open-angle glaucoma and normal pressure glaucoma *Br J Ophthalmol* 1994;78:449-453
- Wolf S, Arend O, Sponsel WE, Schulte K, Cantor LB, Reim M: Retinal hemodynamics using scanning laser ophthalmoscopy and hemorrheology in chronic open-angle glaucoma *Ophthalmology* 1993;100:1561-1566
- Bill A, Sperber GO: Control of retinal and choroidal blood flow *Eye* 1990;4:319-325
- Kerr J, Nelson P, O'Brien C: A comparison of ocular blood flow in untreated primary open-angle glaucoma and ocular hypertension *Am J Ophthalmol* 1998;126:42-51
- Heidelberg Retina Flowmeter, Operation Software release 1.02, Heidelberg Engineering GmBh, Heidelberg, Germany, July,1995; Rev.1.02-1.
- Anderson DR: Optic nerve blood flow In: Drance SM, Anderson DR (eds): *Optic nerve in glaucoma* New York, Kugler, 1995, pp: 311-331.
- Hayreh SS: Blood supply of the optic nerve head and its role in optic atrophy, glaucoma and oedema of the optic disc. *Br J Ophthalmol* 1969; 53: 721-748.
- Douglas R, Anderson DR: Introductory comments on blood flow autoregulation in the optic nerve head and vascular risk factors in glaucoma. *Surv Ophthalmol* 1999;43:5-9.
- Haefliger IO, Anderson DR: Blood flow regulation in the optic nerve head In: Ritch R, Shields MB, Krupin T (eds): *The Glaucomas Vol 1*, St Louis, Mosby, 1996, pp 189-197.
- Nicolelea MT, Hnik P, Drance SM: Scanning laser Doppler flowmeter study of retinal and optic disc blood flow in glaucomatous patients *Am J Ophthalmol* 1996;122: 775-783
- Apple DJ: Anatomy and histopathology of the macular region. In: Rabb M.ed. *Macular Disease* Boston: Little, Brown & Co, 1981:1-9
- Chauhan BC, Smith FM: Confocal scanning laser Doppler flowmetry:experiments in a model flow system *J Glaucoma* 1997;6:237-45
- Michelson G, Langhans MJ, Groh MJM: Perfusion of the juxtapapillary retina and the neuroretinal rim area in primary open angle glaucoma *J Glaucoma* 1996; 5:91-98
- Nicolelea MT, Hnik P, Schulzer M, Drance SM: Reproducibility of retinal and optic nerve head blood flow measurements with scanning laser Doppler Flowmetry *J Glaucoma* 1997;6:157-164