

## Tip IV Herediter Sensoriyel ve Otonom Nöropatili Olgular

Güzin İskeleli (\*), Ebru Eroğlu (\*\*), Erbil Duman (\*\*)

### ÖZET

**Amaç:** Nadir görülen ve kesin tanıları zor olan herediter sensoriyel ve otonom nöropatilerden (HSAN), tip IV tanısı konulmuş ikiz kardeş olguların göz bulgularını belirtmek.

**Hasta ve yöntem:** HSAN tip IV otosomal resesif kalıtmımlı sensoriyel bir nöropatidir. Bu bozuklukta ağrıya karşı duyarsızlık, anhidroz, tekrarlayan ateş yükselmesi, kendi kendine zarar verme, kronik osteomyelit, kemik ve eklem deformiteleri, mental gerilik olmaktadır. Bu hastalarda sinir büyüme faktörü (nerve growth factor - NGF) için bir tirozin kinaz reseptörü olan TRKA geninin mutasyonları mevcuttur. Yedi yaşında olan erkek ikiz hastalarda sural sinir biopsileriyle bu hastalığın tanısı konulmuştur.

**Bulgular:** HSAN tip IV saptanan, ikiz kardeşlerden birinde sağ göz korneasının alt kısımlarında yaygın göllenme tarzında boya tutan nörotrofik keratopati, solda ise santrale yakın boya tutan trofik keratopati mevcuttu. Sağ göze suni gözyaşı, sol göze ise defekt kapanıncaya kadar iki ay süreyle terapötik yumuşak kontakt lens uygulandı. Diğer ikiz kardeşte ise her iki göz korneasının alt kısımlarında noktavi epitel erozyonları vardı. Tedavi olarak suni gözyaşı verildi. Birinci olgunun 17 aylık, ikinci olgunun 8 aylık izlenme süresinde durumun stabil kaldığı saptandı.

**Sonuç:** Nadir görülen ve nörotrofik keratopatinin eşlik ettiği HSAN tip IV hastalarında ileriki yıllarda genetik çalışmalar sonucu eksik olan TRKA/NGF reseptör geni yerine konulduğunda NGF ile de tedavinin etkili olabileceği düşünülebilir.

**Anahtar Kelimeler:** Herediter sensoriyel - otonom nöropati, nörotrofik keratopati.

### SUMMARY

#### Patients with Hereditary Sensory and Autonomic Neuropathy

**Purpose:** To evaluate the eye manifestations in identical twins with diagnosed hereditary sensory and autonomic neuropathy type IV (HSAN type IV) which is one of the hereditary sensory and autonomic neuropathies that are rare and their definitive diagnosis is difficult.

**Patients and methods:** HSAN type IV is an autosomal recessive disorder characterized by congenital insensitivity to pain, anhidrosis, recurrent hyperpyrexia, self mutilation, chronic osteomyelitis, bone and joint deformities, and mental retardation. In these patients, there are mutations of TRKA gene which encodes a tyrosine kinase receptor for nerve growth factor (NGF). Diagnosis of the disease was based on sural nerve biopsies of male twin brothers, aged seven.

**Results:** In one of the twin brothers, neurotrophic keratopathy was present with diffuse inferior pooling staining pattern in the right cornea, and there was trophic keratopathy showing paracentral staining pattern in the left cornea. Artificial tears were given for the right eye, and

(\*) Prof. Dr., İ.Ü. Cerrahpaşa Tıp Fakültesi Göz Hastalıkları Anabilim Dalı

(\*\*) İ.Ü. Cerrahpaşa Tıp Fakültesi Göz Hastalıkları Anabilim Dalı Araştırma görevlisi

therapeutic soft contact lens applied to the left eye for two months until the epithelial defect had closed. Punctate epithelial erosions were present in inferior parts of both corneas of the other twin brother. Artificial tears were given in the treatment. The clinical findings of patients had been stable in the follow up period, in 17 months for the first case, and in 8 months for the second case.

**Conclusion:** Further genetic studies which may allow also efficient therapy with NGF by substitution of TRKA/NGF receptor gene in HSAN Type IV, in this rare disorder in which neurotrophic keratopathy is seen.

**Key Words:** Hereditary sensory and autonomic neuropathy, neurotrophic keratopathy.

## GİRİŞ

Hereditör sensörriyel ve otonom nöropatiler (HSAN), periferik duyuşal sinirleri etkileyen, ilerleyici fonksiyon kaybı ile karakterize, nadir görülen ve kesin tanıları zor konulan kalıtsal bozukluklardır (1).

Dyck bu hastalığı başlıca 4 gruba ayırmış (2), daha sonra HSAN tip V ve diğör nadir görülen formlar bu sınıflamaya eklenmiştir (3). (Tablo 1)

**Tablo 1.** Hereditör sensörriyel ve otonom nöropatilerin sınıflaması

- HSAN Tip I, (Duyusal radiküler nöropati)
- HSAN Tip II, (Konjenital duyuşal nöropati)
- HSAN Tip III, (Familiyal disotonomi, Riley-day sendromu)
- HSAN Tip IV, (Konjenital olarak ağrıya duyuşsuzluk ve anhidroz)
- HSAN Tip V, (Konjenital olarak ağrıya duyuşsuzluk)
- Diğör kalıtsal nadir sensörriyel nöropatiler.

Tip IV HSAN, sıklıkla zeka geriliğinin eşlik ettiğii konjenital otosomal resesif kalıtsal bir sensörriyel nöropatidir (2).

Bu hastalık genellikle erken yaşlarda belirgin hale gelir ve etkilenen infantlar sıklıkla erkek çocuklardır. Hastalıkta çevre ısıyla ilgili yüksek ateş epizotları, terlemenin olmaması (anhidroz) ve ağrıya duyuşsuzluk söz konusudur. Dokunma duyuşu ve derin tendon refleksleri korunmuştur (1).

Periferik sinir biyopsileri miyelinsiz liflerin hemen hemen tamamının yokluğunu gösterir (4).

Motor ve duyuşal sinir aksiyon potansiyelleri normaldir (1).

Anhidroz özellikle infantlarda, sıklıkla febril konvülsiyonlara eşlik eden nedeni açıklanamayan ateş ve hipertermi epizotlarına neden olur (5).

Ağrıya karşı duyuşsuzluk yaralanmalara, özellikle alt ekstremitelerin osteomyelitine sebep olur. Dilin ısırılması sıkıttır. Dudaklarda, dilde, dişlerde, enfeksiyona, skarlaşmaya ve bazen çene osteomyelitine yol açan oral laserasyonlar ve kendi kendine zarar verme dikkati çeken özelliklerdendir (3,5).

Deride kabartılar ve metakolin kloride karşı pupiller aşırı duyarlılık görülür (6,7).

Özellikle kemiklerin ve eklemlerin kronik enfeksiyonları, multipl deformatelere neden olur. Olguların %20'sinde sıklıkla hipertermi nedeniyle 4 yaşından önce ölüm meydana gelir (5).

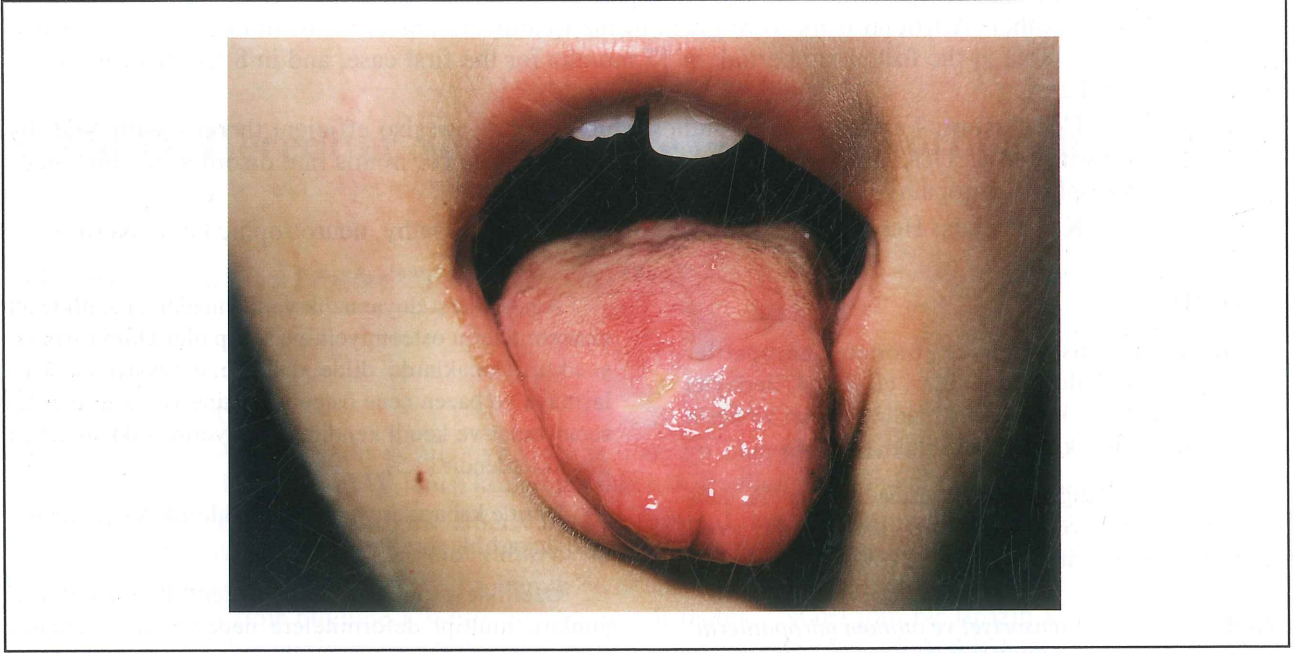
Burada nadir görülen tip IV HSAN tanısı konulmuş erkek ikiz kardeş olan 2 olgu sunulmuştur.

## OLGULARIN SUNUMU

ZB ve EB 7 yaşında ikiz erkek kardeş; İkiz kardeşlerin alınan anamnezinde; 7.5 aylık doğdukları, anne ve babalarının birinci dereceden akraba oldukları bildirildi. 2.5 aylık oluncaya kadar normal olan bu erkek ikiz kardeşlerde bundan sonra günde 2-3 kez yükselen ateş görülmesi üzerine Sinop SSK Hastanesi'ne götürüldüklerinde bronşit, akut otit ve üriner sistem enfeksiyonu olduğu söylenerek antibiyotik tedavisi verilmiş. Daha sonra ateşlerinin düşmemesi üzerine ileri tetkik için Samsun Tıp Fakültesi Çocuk Kliniği'ne sevk edilen hastalara transient hipogammaglobulinemi (geçici immun yetmezlik) tanısı konulmuş. Aile bu arada enjeksiyon esnasında çocuklarının ağrı duymadığını, terlemediklerini, sıcak günlerde baygınlık geçirdiklerini ve ancak klima ile rahatladıklarını fark etmiş.

Her iki hastada da dil ısırması mevcutmuş ve 6 aylıkken Z.B.'nin buna bağılı olarak diline sütür konulmuş (Resim 1).

Daha ileri tetkik amacıyla hastalar İstanbul Üniversitesi Tıp Fakültesi Çocuk Kliniği'ne sevk edilmişler. Burada yapılan pilokarpin iyontoforezi sonucunda terleme reaksiyonunun olmaması ve aksiller subkutan biyop-

*Resim 1. Z.B.'nin dilinin görünümü*

side ter bezlerini içeren normal deri ve deri altı dokusunun saptanması üzerine hereditör sensoriyel nöropati (HSAN) tip IV ön tanısı konulmuş.

Ayak bileklerinde kemik erimesi, şişkinlik, ellerde ısırmaya bağlı deformiteler olduğu görülen hastaların psikomotor gelişiminde de yetersizlik olduğu saptanmış (Resim 2).

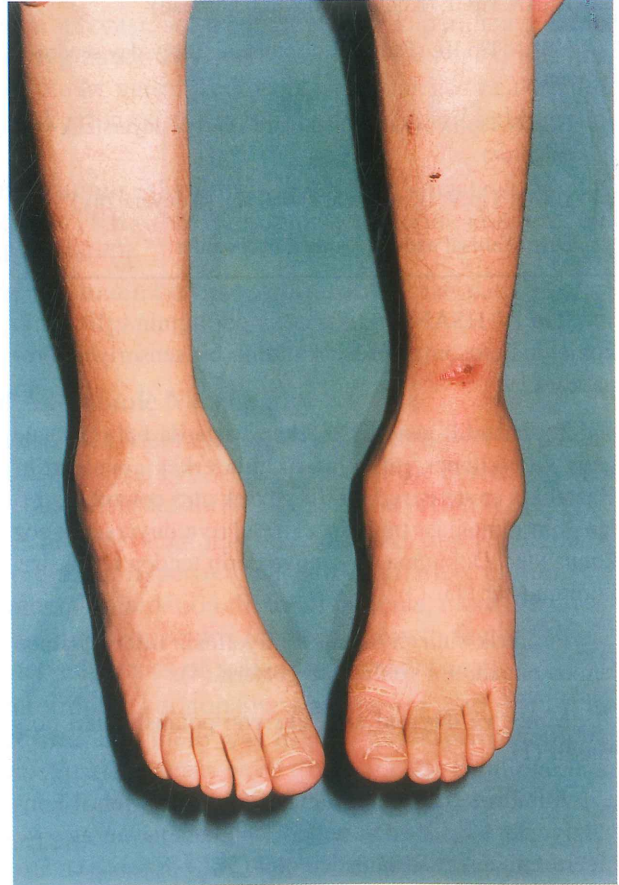Yapılan sinir biyopsisinde kesin tanıya varılamaması üzerine teşhisin tam olarak doğrulanabilmesi amacıyla elektron mikroskopik tetkikler için yurt dışına gönderilen sural sinir biyopsileri ile kesin tanıya ulaşılmış.

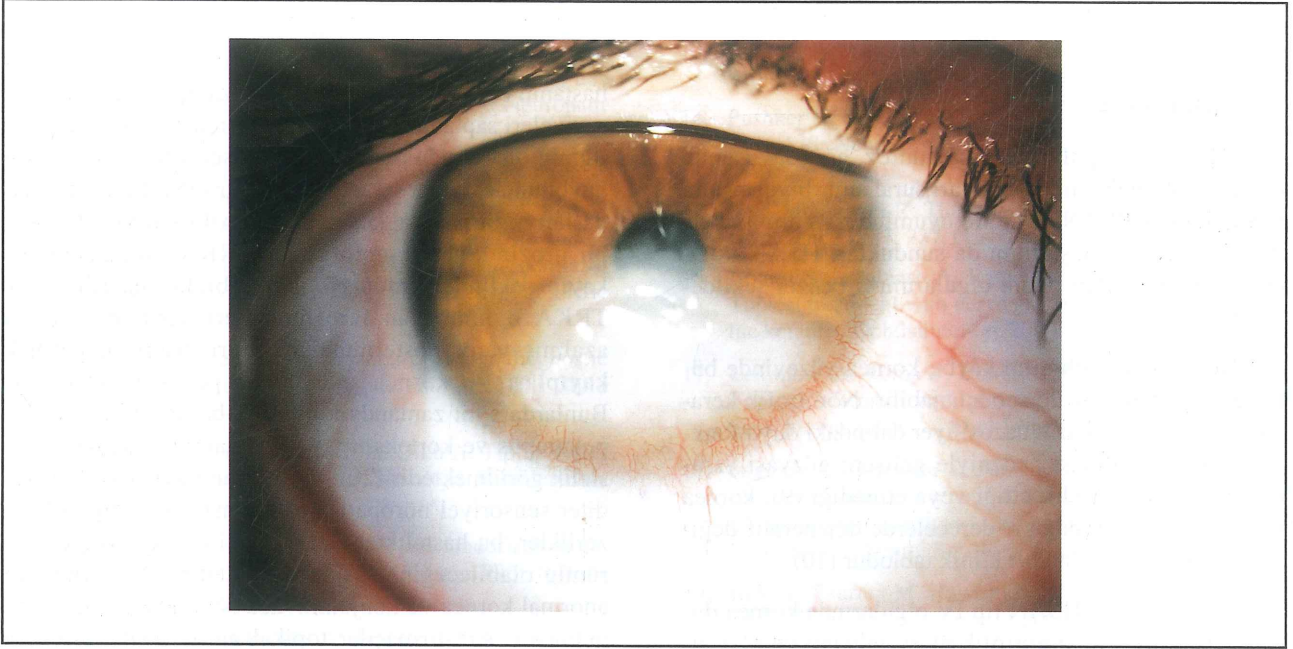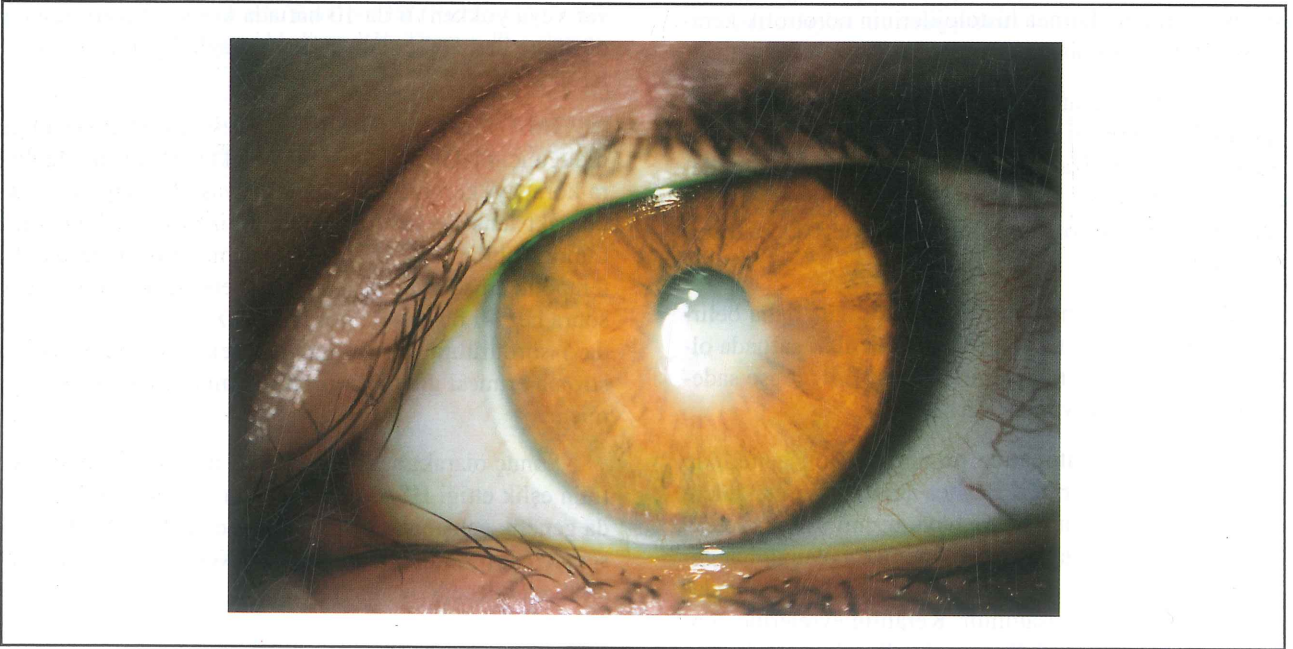
Z.B.; 15.03.2000 tarihinde kliniğimize sağ korneasında 2 yıldır mevcut olan beyazlığın büyüdüğü ve sol göz korneasında da beyazlık oluştuğu şikayetiyle ailesi tarafından başvururuldu (Resim 3,4).

Z.B'nin yapılan göz muayenelerinde; sağ ve sol göz görme dereceleri 2/10 olarak değerlendirildi. Biyomikroskopik muayenede sağ göz korneasında alt kadranda yaygın göllenme tarzında boya tutan trofik keratopati ve bunun alt kısımlarında hafif vaskülarizasyon, sol gözde ise santrale yakın ufak bir boya alan keratopati ve nokta- vi epitel lezyonları saptandı.

Hastanın fundus muayenesi normaldi ve schirmer test sonuçları normal sınırlardaydı.

Tedavisinde sağ göze suni gözyaşı başlanan ve sola bandaj yumuşak kontakt lens ve antibiyotikli damla uy-

*Resim 2. Z.B.'nin ayak bileklerinin görünümü*

*Resim 3. Z.B.'nin sağ göz korneasının görünümü**Resim 4. Z.B.'nin sol göz korneasının görünümü*

gulanan hasta aralıklı olarak kontrollere çağırılmaya başlandı. İki ay sonra sol gözdeki defektin kapanması üzerine bandaj lens çıkarıldı. Daha sonra her iki göze verilen suni gözyaşı ile takiplere devam edildi. Suni gözyaşı olarak koruyucu içermeyen bir preparat önerildi. İzlenme süresi 17 ay olan hastanın en son kontrolde görme dereceleri sağda 4/10 ve solda 2/10 olarak saptandı. Kornea bulgularında kötüleşme görülmedi.

E.B; Z.B.'nin ikiz kardeşi olan ve aynı tanı ile İstanbul Tıp Fakültesi Çocuk Kliniği'nde takipte olan EB'nin 17.01.2001 tarihinde kliniğimizde yapılan göz muayenesinde görmelerinin 5-6/10 olduğu ve biyomikroskopik muayenede her iki kornea alt kısımlarında noktavi epitel lezyonlarının bulunduğu görüldü. Fundus muayenesi ve schirmer testi normaldi. Tedavi olarak koruyucu içermeyen suni gözyaşı başlanan hastanın bulgularının 8 aylık

izlenme süresinde ve en son yapılan kontrollerinde de aynı olduğu görüldü.

## TARTIŞMA

Bizim ikiz olgularımızda anhidroz, ağrı duyusunun olmayışı, alt ekstremitelerde bulguları, sural sinir biyopsisinin EM tetkikleri HSAN tip IV ile uyumludur. Yurdumuzda Aydoğdu ve arkadaşlarının da sundukları HSAN tip IV olgusunun bulguları bizim olgularımıza benzer şeklindedir (8).

Kornea duyarlılığının kaybı, kornea yüzeyinde bütünlüğün bozulması ile sonuçlanabilir. Nörotrofik keratopati trigeminal sinirin nazosilyer dalındaki duyu fonksiyonunun bozulması nedeniyle gelişen; gözyaşı yapımında azalmanın eşlik ettiği veya etmediği (9), kornea ve konjonktivanın değişik derecelerde dejeneratif değişikliklerine neden olan bir klinik tablodur (10).

Nadir görülen HSAN tip IV olgularında kornea duyu kaybı nedeniyle nörotrofik ülser gelişimi de olağandır. Donaghy M. ve arkadaşları, konjenital sensoriyel ve otonom nöropati ve kornea opasifikasyonu gösteren 3 kişilik bir ailenin kornea histolojilerinin nörotrofik keratiti gösterdiğini bildirmişlerdir (11).

Nörotrofik keratopatinin komplikasyonları; kornea epitelinde hiperplazi ve düzensizlik, stromada skar oluşumu ve vaskülarizasyonu kapsamaktadır. Kornea denervasyonunun en korkulan komplikasyonu; stroma nekrozu, perforasyon ve sekonder bakteriyel enfeksiyonlardır (12).

Bizim olgularımızdan Z.B.'de de sağda daha belirgin olmak üzere her iki korneada henüz ileri safhada olmayan nörotrofik keratopati mevcuttu. E.B.'de ise sadece noktavi epitel lezyonları vardı.

Nörotrofik keratopatide primer patoloji genellikle tedaviye iyi yanıt vermez. Başlıca amacımız epitel hücre hasarını önleyen, epitel hücre büyümesini uyaran ve eklenen enfeksiyonlardan koruyan mümkün olan tüm tedavi yöntemlerini takip etmektir. Nörotrofik keratitin tedavisi oldukça geniş kapsamlıdır. Keratitin evrelerine göre koruyucu içermeyen oküler nemlendiriciler, bandaj yumuşak kontakt lensler, tarsorafi, kollajenaz inhibitörleri, (tetrasiklin dahil), doku yapıştırıcıları, konjonktiva flepleri, amnion zarı transplantasyonu ve penetran keratoplasti tedavi seçenekleridir (13,14).

Son yıllarda periferik ve santral sinir sistemindeki sinirlerin yaşaması ve büyümesi için temel bir nöropeptid olan nerve growth faktör (sinir büyüme faktörü - NGF)'ün (15) özellikle nörotrofik ülserlerin tedavisiyle

ilgili çalışmaları ve başarılı sonuçları bildirilmiştir (16,17).

Tip IV herediter sensoriyel nöropatisi bulunan 4 hastanın beyin omurilik sıvısında azalmış "Substance P" seviyeleri saptanmıştır. Bu durum prenatal NGF yetmezliğinin bir sonucu olabilen primer sensoriyel nöronların kaybının sekonder bir etkisi olabilir (18). Indo ve arkadaşları birbiriyle bağlantısı olmayan 4 hastada, NGF için bir tirozin kinaz reseptörü olan TRKA'nın eklenme ve kayıp şeklindeki mutasyonlarını bildirmişlerdir (19). TRKA bulunmayan fare modelleri ağırlı uyarılara azalmış yanıt göstermekte ve deri ülserleri, parmak kayıpları ve kornea opasiteleri geliştirmektedirler. Bunlarda aynı zamanda kolinerjik bazal ön beyinin hipokampus ve korteks ile olan bağlantılarında da yeterlilik görülmemektedir (20). Bu hayvan modelleri ile herediter sensoriyel nöropati tip IV arasındaki çarpıcı benzerlikler, bu hastalıktan TRKA'daki bir bozukluğun sorumlu olabileceğini düşündürmektedir (5). Normal ve anormal kornea ve konjonktivada NGF reseptörleri saptanmıştır. Araştırmacılar topikal murin NGF'nin (1 ml dengelenmiş tuz solüsyonunda 200 mikrogram, submaksiller bezden elde edilmiş) inatçı epitel defektinde (ülser var veya yokken) 6 ila 10 haftada kornea duyarlılığında düzelme ile beraber tam iyileşme sağladığını göstermişlerdir (16).

HSAN tip IV'te TRKA/NGF reseptör geni eksikliği olduğu için NGF'nin etkisi olmamaktadır. Ancak olgulara korneayı korumak için suni gözyaşı, bandaj yumuşak kontakt lens ile yardımcı olunabilir. Tarsorafi de yardımcı olabilir (21). Bizim olgularımızın bir tanesine de terapötik amaçlı yumuşak kontakt lens uygulanmış, daha sonra her iki olguda da koruyucusuz suni gözyaşı ile tedavi sürdürülmüştür. Olgularda sekonder enfeksiyon, stroma erimesi gibi belirgin bir komplikasyon görülmemiştir.

Sonuç olarak; nadir görülen ve nörotrofik keratopatinin eşlik ettiği HSAN tip IV hastalarında ileriki yıllarda genetik çalışmalar sonucu eksik olan TRKA/NGF reseptör geni yerine konulduğunda NGF ile de tedavinin etkili olabileceği düşünülebilir.

## KAYNAKLAR

1. Menkes JH: Heredodegenerative diseases. In: Child Neurology. Menkes JH, Sarnat HB. (eds) 6. Baskı Philadelphia. Lippincott Williams & Wilkins A Wolters Kluwer Company. 2000; 205.
2. Dyck PJ: Hereditary Sensory and Autonomic Neuropathies. In: Peripheral Neuropathy. Dyck PJ, Thomas PK. (eds.) 3. baskı, Philadelphia, WB Saunders Company. 1993; 1065-1083.

3. Arcardi J: Disorders of the peripheral nerves. In: Disease of the Nervous System in Childhood 2. baskı. Cambridge Mac Keith Press-London. 1998; 712-749.
4. Goebel HH, Veit S, Dyck PJ: Confirmation of virtual unmyelinated fiber absence in HSN Type IV. *J Neuropath Exp Neurol* 1980; 39: 670-674.
5. Smith SA, Ouvrier R: Peripheral neuropathies in children. In: Pediatric neurology Swaiman KF, Ashwal S. (eds), 3. baskı St. Louis Missouri. Mosby 1999;1188-1201.
6. Axelrod FB, Abularrage JJ: 'Familial dysautonomia; a prospective study of survival.' *J Pediatrics* 1982; 101: 234-236.
7. Pearson J: 'Congenital sensory neuropathies: diagnostic distinction from familial dysautonomia.' *Am J Dis Child* 1984; 138: 947-954.
8. Aydođdu İ, Gökçay A, Karasoy H, Ülkü A: Tip IV Herediter sensori-otonomik nöropati. *Nörolojik Bilimler Dergisi* 1996; 13: 183-187.
9. Heigle TJ, Pflugfelder SC: Aqueous tear production in patients with neurotrophic keratitis. *Cornea* 1996; 15:135-138.
10. Lambiase A, Rama P, Aloe L, Bonini S: Management of neurotrophic keratopathy. *Curr Opin Ophthalmol* 1999; 10:270-276.
11. Donaghy M, Hakin RN, Bamford JM, Kirkby GA, Noble BA, Tazir-Melboucy M, King RH, Thomas PK: Hereditary sensory neuropathy with neurotrophic keratitis. Description of an autosomal recessive disorder with a selective reduction of small myelinated nerve fibres and a discussion of the classification of the hereditary sensory neuropathies. *Brain* 1987; 110:563-583.
12. Holland EJ, Scharz GS: Classification of herpes simplex virus keratitis. *Cornea* 1999; 18:144-154.
13. Ralph RA: Tetracyclines and the treatment of corneal stromal ulceration: A review. *Cornea* 2000; 19:274-277.
14. Pushker N, Dada T, Vajpayee RB, Gupta V, Aggrawal T, Titiyal IS: Neurotrophic keratopathy. *The CLAO Journal* 2001; 27:100-107.
15. Levi-Montalcini R: The nerve growth factor 35 years later. *Science* 1987; 237:1154-1162.
16. Bonini S, Lambiase A, Rama P, Caprioglio G, Aloe L: Topical treatment with nerve growth factor for neurotrophic keratitis. *Ophthalmology* 2000; 107: 1347-1352.
17. Lambiase A, Rama P, Bonini S, Caprioglio G, Aloe L: Topical treatment with nerve growth factor for corneal neurotrophic ulcers. *N Engl J Med* 1998; 338: 1174-1180.
18. Iwagana R, Matsuishi T, Ohnishi A, et al: Serial magnetic resonance images in a patient with congenital sensory neuropathy with anhidrosis and complications resembling heat stroke. *J Neurol Sci* 1996; 142:79.
19. Indo Y, Tsuruta M, Hayashida Y, et al: Mutations in the TRKA/NGF receptor gene in patients with congenital insensitivity to pain with anhidrosis. *Nature Genet* 1996; 13:485.
20. Smeyne RJ, Klein R, Schnapp A, et al: Severe sensory and sympathetic neuropathies in mice carrying a disrupted Trk/NGF receptor gene. *Nature* 1994; 368:246.
21. Pincers A, van't Pad Bosch AA, Aandekerck AL, Cruysberg JR: Congenital sensory neuropathy. Ophthalmological implications. *Acta Ophthalmol (Copenh)* 1998; 66: 293-298.