

Polipoid Koroid Vaskülopatisi*

Haluk Kazakoğlu(*), Özlem Yenice (**)

ÖZET

Amaç: İlk kez 1980'li yıllarda tanımlanan idiopatik polipoid koroid vaskülopatisi (IPKV)'nin henüz patogenezi net olarak anlaşılamamıştır ve klinikte karşımıza oldukça değişik fundus manzaraları ile karşımıza çıkar.

Olgu sunumu: IPKV erken yaşta, tek taraflı, izole maküler bölgeye lokalize şeklinde görülebilir ve tekrarlayan dekolmanlar sonrası retinada atipik fibrozis ve kistik dejenerasyonlar oluşturabilir. Bu nedenle 38 yaşında sağ gözde görme azlığı şikayeti ile kliniğimize başvuran bir IPKV olgusu takdim edilmektedir.

Anahtar Kelimeler: İdiopatik polipoid koroid vaskülopati

SUMMARY

Idiopathic Choroidal Polypoid Vasculopathy

Aim: IPCV is described in 1980 and it's pathogenesis has not been clearly understood yet, and also it has many atypical clinical presentations.

Case: IPCV can present itself earlier in life with isolated macular lesion and with recurrent neurosensory retinal detachments. It can form atypical retinal fibrosis and cystic degenerations. In this report we present a 38 year old female patient who came to us with the complaint of a visual loss of her right eye whom we had the diagnosis of IPCV.

Key Words: Idiopathic choroidal polypoid vasculopathy

İdiopatik polipoid koroid vaskülopati (IPKV), ilk kez Yanuzzi tarafından 1982 yılında tanımlanmıştır (1). Etiyolojisi ve patogenezi henüz net olarak anlaşılamayan bu sendrom daha sonraları Kleiner (2,3) tarafından "posterior uveal bleeding sendromu" olarak tanımlanırken Stern ve arkadaşları, Perkovich ve arkadaşları (4) tarafından da "multiple recurrent pigment epithelial detachments" şeklinde tarif edilmiştir.

IPKV esas olarak iç koroidal sistemdeki damarların polip şeklinde anevrizmal sonlanmalarından dolayı olu-

şan koroidal sisteme ait bir dolaşım bozukluğudur. IPKV genel olarak 50-65 yaşlar arasında, 4.7:1 oranda olmak üzere kadınlarda ve Asya kökenli toplumlarda daha sık görülen bir patolojidir (5). IPKV'de lezyonun büyüklüğü, yeri ve seyri oldukça değişkendir. Yeni tanı konulan son 20 olgudan 16 tanesi çift taraflı tutulum göstermektedir (5). Vasküler lezyonlardan bazıları orta ve iç koroid damarlardan köken alırken bazıları ise dış koroidal damarlardan kaynaklanmaktadır. Büyük çapta ki damarlardan kaynaklanan lezyonlar direkt fundoskopik muayenede atrofik retina pigment epiteli altından

(*) Prof. Dr., M.Ü.T.F. Göz Hastalıkları A.B.D.

(**) Asistan Dr., M.Ü.T.F. Göz Hastalıkları A.B.D.

♦ XXXV. Ulusal Oftalmoloji Kongresinde Poster olarak sunulmuştur.

Mecmuaya Geliş Tarihi: 11.01.2002

Düzeltilmeden Geliş Tarihi: 03.02.2002

Kabul Tarihi: 01.05.2002

kırmızı-portakal renkli polip şeklinde yapılar olarak görülebilir. Daha küçük damarlardan kaynaklanan lezyonların tanısında anjiyografi gereklidir. Lezyonlarda tübüler ve polipoidal olmak üzere iki kısım bulunur ve bu ikisinin büyüklüğü birbirine paraleldir. Lezyonlar sıklıkla yarım ay şeklinde peripapiller bölgede yerleşirken, bazen arka kutbu tamamen kaplayan büyüklükte ya da soliter maküler bölge tutulumu şeklinde de olabilir. Lezyonların klinik seyirinde lezyon boyutunda ki büyüme, lezyon içindeki yapıların birleşmesinden çok uçtaki polip şeklindeki yapıların tübüler formu alarak ilerlemesi ve yeni poliplerin oluşması şeklindedir. Yeni lezyonlar vasküler yapılarda görülebilen basit hipertrofi şeklinde oluşur.

IPKV'nin etiolojisi henüz net olarak bilinmemekte olup literatürde olgulardan iki tanesinde sistemik hipertansiyon, iki olguda retinal makroanevrizma ve iki olguda da multifokal koroidit ile birliktelik bildirilmiştir (5). IPKV ile enflamasyonun alakalandırılmaya çalışılmasının sebebi mevcut bilgilerle damarsal embriyolojik kalıntıların bazı kişilerde enflamasyonun tetiklemesi ile polipoidal yapıda genişleme oluşturduğunun bilinmesindedir. Ancak daha sonraki incelemeler şimdilik bu birlikteliğin tesadüfi olduğunu düşündürmektedir (5).

Tanı İndosiyanın yeşil anjiyografi (IYA) ile konur (6). IYA'da erken fazlarda düzgün dolma gösteren polip şeklinde yapılar görülürken, lezyonun aktif olması halinde orta fazlarda bu polipoidal yapılardan kaçak ve tipik olarak geç fazlarda silinme "wash-out" denilen silüet şeklinde geniş koroidal damarların görülmesi ile tanı konur.

OLGU

38 yaşında bayan hasta Aralık 2000'de kliniğimize dış çekirte hikayesi sonrası fark ettiği sağ gözde az görme şikayeti ile başvurdu. Hastanın yapılan muayenesinde sağ gözde görme 3/10, sol gözde 10/10 seviyesindeydi. Her iki gözde ön segment muayenesi tabii, göz içi basıncı normal sınırlardaydı. Fundus muayenesinde sağ gözde foveada sarı renkte fokal kistik manzara gösteren kabarıklık, çevresinde atrofik saha ve çekintiler, bunun etrafında noktasal eksudalar mevcuttu (Şekil 1). Sol göz fundus muayenesi normaldi (Şekil 2).

Hastanın çekilen FFA'sında merkezde dolma göstermeyen, etrafında pigment epiteli atrofisine karşılık gelen bölgede halka şeklinde düzgün boyanan onun çevresinde hiperflorosan alan mevcuttu (Şekil 3).

İndosiyanın yeşil anjiyografide; makula alt temporalinde erken dönemde boyanan fuziform dilatasyonlar

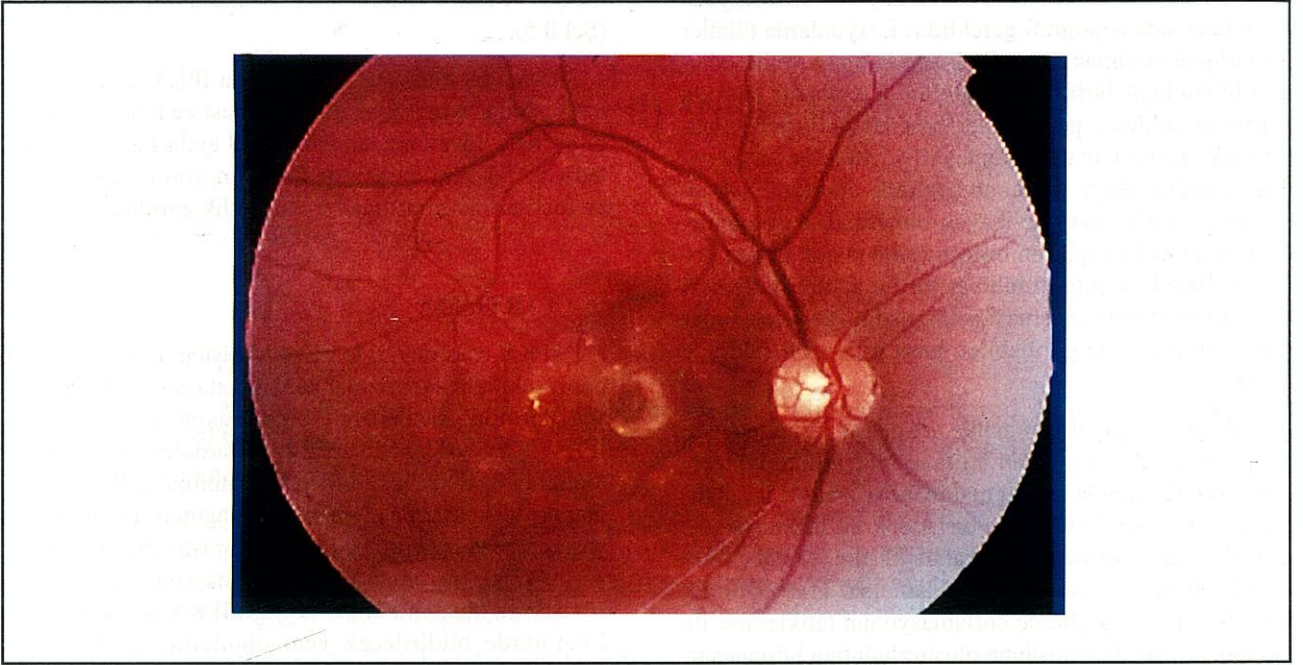
gösteren koroid damarları (Şekil 4, siyah okla gösterilmekte) ve ileri evrelerde bu lezyonlarda silinme görüldü (Şekil 5).

Hasta bu muayene bulgularıyla IPKV tanısı ile kliniğimizde lezyonların aktif olmaması nedeni ile herhangi bir tedavi yapılmadan yaklaşık 9 aydır takip edilmektedir ve bu süre içerisinde hastanın görme seviyesinde ve fundus manzarasında bir değişiklik görülmemiştir.

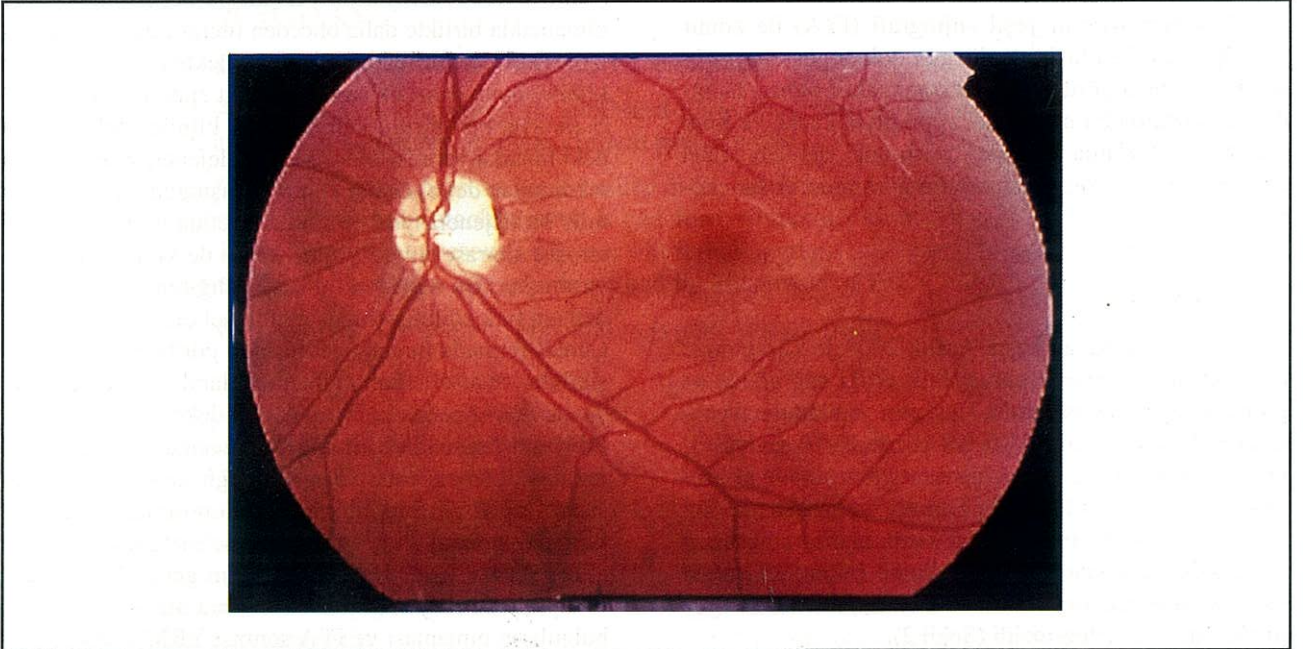
TARTIŞMA

IPKV esas olarak iç koroidal sistemdeki damarların polip şeklinde anevrizmal sonlanmalarından dolayı oluşan koroidal sisteme ait bir dolaşım bozukluğudur. IPKV 50-65 yaşlar arasında, kadınlarda ve Asya kökenli toplumlarda daha sık görülen bir patolojidir. IPKV genel olarak ileri yaşlarda görülmesine rağmen literatürde 20 yaşında genç bir hastada da bildirilmiştir (5). Bu vakada yaşın biraz genç olmasına rağmen, hastanın bayan olması ve Asya kökenli olması ile olgu IPKV ile uyumludur. Literatürde bildirilecek yeni olgularla, farklı fundus manzaralarının tanınması ve daha yaygın olarak IYA çekilmesi ile daha genç yaşta olgularla karşılaşılacağı düşünülmektedir. Lezyonun yeri klasik peripapiller bölge olmamakla birlikte daha önceden literatürde bildirilen izole maküler formula uyum göstermektedir (5). Hastalar klinik olarak daha sık seröz pigment epiteli dekolmanları ile klinikte görülürken bu vaka klinikte tekrarlayan dekolmanlar sonrası oluşan kistik dejenerasyon ve yine tekrarlayan dekolmanlar sonrası oluştuğunu düşündüğümüz bu dejenerasyon etrafındaki retina pigment epiteli atrofisi sonrası oluşan görme azlığı ile kliniğimize başvurmuştur. Bu vakada ki görme azlığının hasta tarafından ani fark edilmiş olması muhtemel olarak tesadüfidir. Çünkü retinada maküla çevresinde görülen kistik değişiklikler ve atrofi alanı muhtemel olarak birkaç kez olup yatan seröz retina pigment epiteli dekolmanlarına bağlıdır. Hastanın klinik muayenesi sonrası, IYA öncesi muhtemel tanı olarak akla yaşa bağlı maküla dejenerasyonu (YBMD), Santral seröz korioretinopati (SSKR), koroidal hemanjiom ya da göz içine metastaz tanılarını akla getirmektedir. Hastanın yaşının genç olması, arka kutupta YBMD'ye ait drusen, retinal atrofi gibi başka bulguların olmaması ve IYA sonrası YBMD'de geç fazda tanı koydurucu plak görünümü yerine erken fazda dolma gösteren polipoid yapılar ve bunların ileri evrelerdeki silinme paterni ile bu tanıdan uzaklaşmıştır (7). İkincil muhtemel tanı olan SSKR'den ise daha çok erkeklerde görülmesi, daha akut bir görme azlığının tariflenmesi ve ancak kronik vakalarda arka kutupta lipit birikimi olması ve IYA'da görülen karakteristik koroidal

Şekil 1. Foveada sarı renkte fokal kistik manzara gösteren kabarıklık, çevresinde atrofik saha ve çekintiler, bunun etrafında noktasal eksudalar



Şekil 2. Sol göz fundus muayenesi normaldi

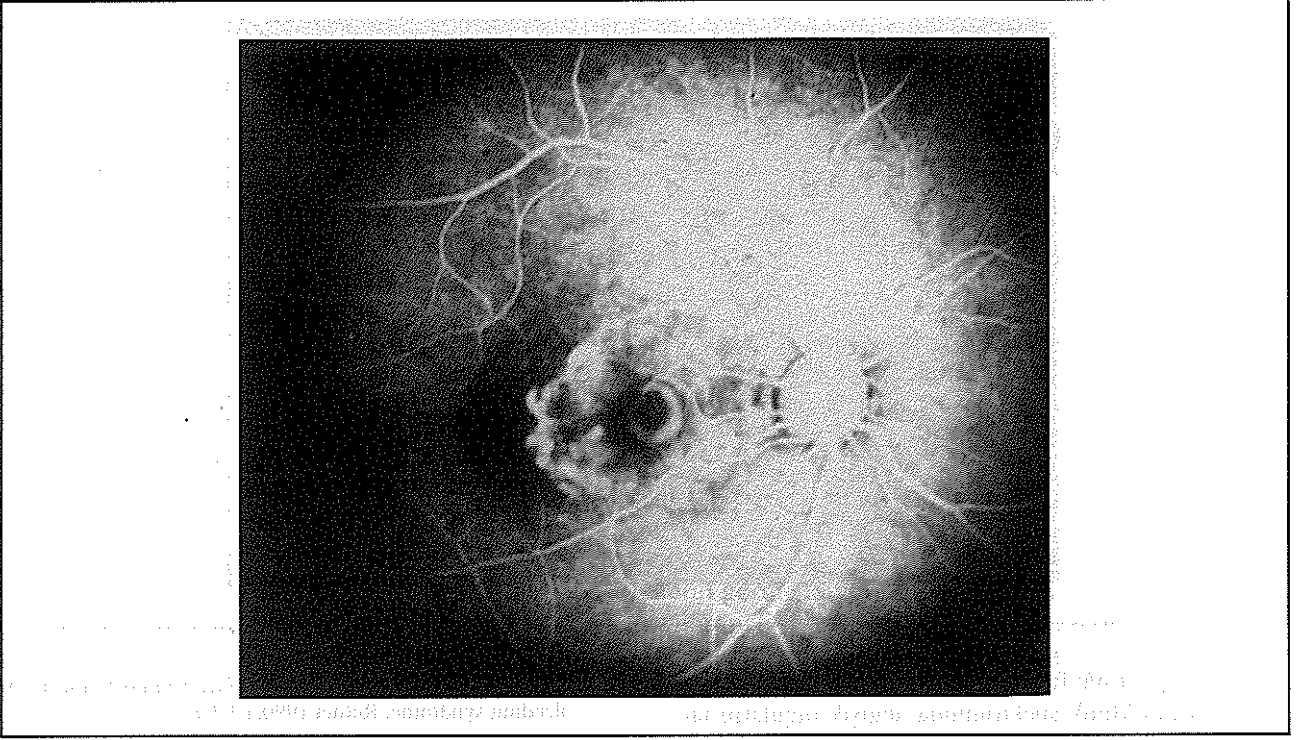


geçirgenliğin (7) yerine hastanın bayan olması ve IYA'daki polipoidal görünümle ayırt edilebilir.

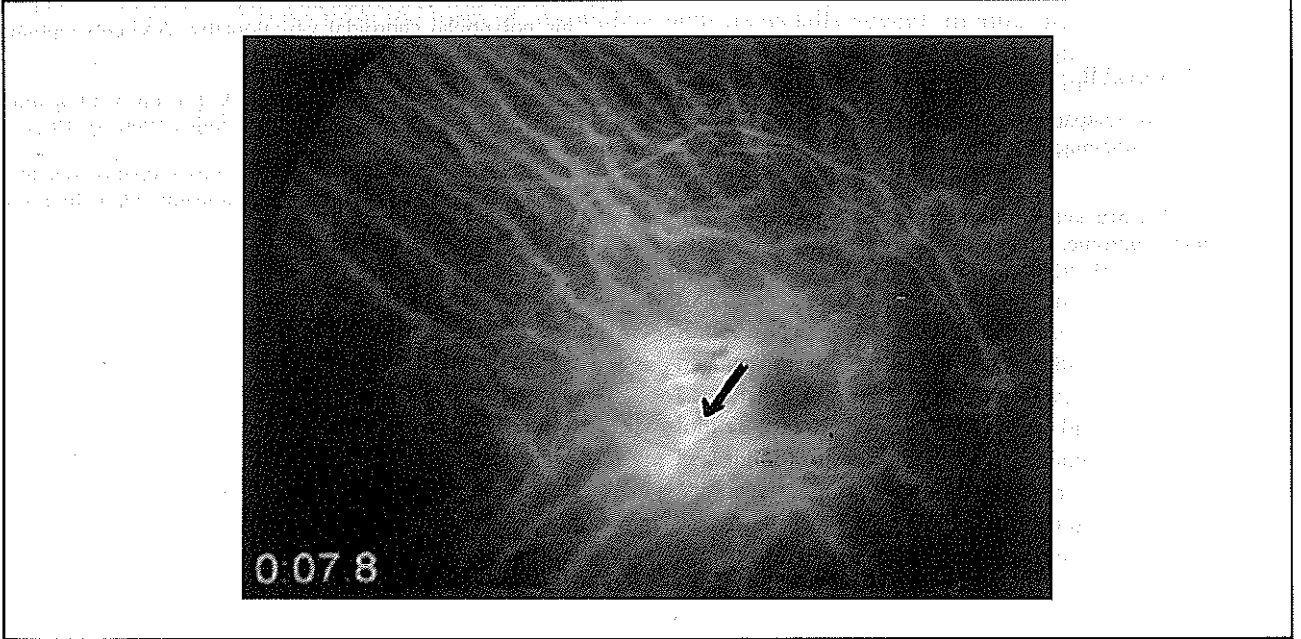
Hastalığın tanısı kadar tedavisi de tartışmalıdır. Bu tartışmalarda ortak payda aktif lezyonlarda yani IYA'da sıcak nokta olarak görülen poliplere laser uygulanması-

nın, tekrarlayan dekolmanları önleyerek görme prognozunu arttırdığı bildirilmiştir (5). Laser tedavisinin arkasında ki hemorajiler üzerine etkisi ile ilgili veri bulunmamaktadır. Bununla beraber, henüz tedavi uygulanan ve uygulanmayan vakaların klinik kontrollü uzun dönem sonuçları bulunmamaktadır. Biz bu olguda sıcak nokta

Şekil 3. FFA'da merkezde dolma göstermeyen, etrafında pigment epitel atrofisine karşılık gelen bölgede halka şeklinde düzgün boyanan onun çevresinde subretinal polipoid koroid damar genişlemesi



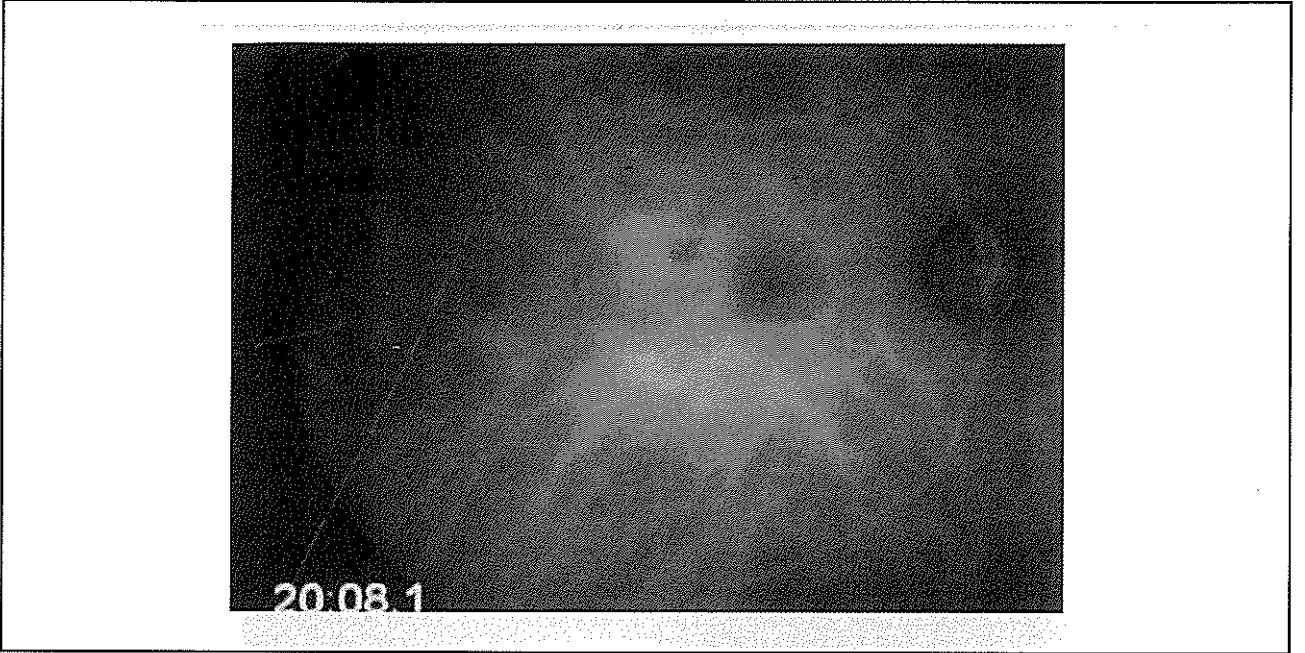Şekil 4. ICG'de makula alt temporalinde erken dönemde boyanan fuziform dilatasyonlar gösteren koroid damarları (siyah okla gösterilmekte)



görülmemesi üzerine herhangi bir tedavi uygulamadık. Hastanın takibinde de klinik manzarasında bir değişiklik gözlemedik.

Sonuç olarak bu olgu daha önce tarif edilen IPKV vakalarından kliniğe başvurma şekli, tek taraflı olması, daha erken yaşta görülmesi ve oluşan dekolmanlar son-

Şekil 5. ICG'de ileri evrelerde bu lezyonlarda silinme



rası ortaya çıkardığı fundus manzarası ile farklılık gösterir. IPKV'nin klinik spektrumuna değişik olguların tanımlanması ile yeni bilgiler eklenerek daha önce SSKR veya YBMD ile takip edilen bazı olguların tanısı değişebilir. Bu nedenle şüpheli olgularda IYA çekilerek bulguların IPKV açısından da değerlendirilmesi gerekir.

KAYNAKLAR

1. Yanuzzi LA: İdiopathic polypoidal choroidal vasculopathy. Presented at the macula society meeting; February 5, 1982; Miami, Fla.
2. Klenier RC, Brucker AJ, Johnston RL: The posterior uveal bleeding syndrome. *Ophthalmology* 1984; 91(suppl 9):110 Abstract.
3. Klenier RC, Brucker AJ, Johnston RL: The posterior uveal bleeding syndrome. *Retina* 1990;10:9-7.
4. Stern RM, Zokov N, Zegarra H et al: Multiple recurrent serous sanguineous retinal pigment epithelial detachments in black women. *Am. J. Ophthalmol.* 1985;100:560-9.
5. Yanuzzi LA: The Expanding Clinical Spectrum of idiopathic polypoidal choroidal vasculopathy. *Archives Ophthalmol* 1997;115:478-485.
6. Yanuzzi LA, Sarenson J, Spaide RF, Lipson B: İdiopathic polypoidal choroidal vasculopathy *Retina* 1990; 10:18-26.
7. Yanuzzi LA: Polypoidal Choroidal Vasculopathy Masquerading as Central Serous choroiretinopathy. *Ophthalmology* 2000;107:4:767-777