

Penetran Keratoplastili Gözlerde Katarakt Ekstraksiyonu ve Göz İçi Lens İmplantasyonu

Erdoğan Cicik (***) , Abdullah Özkırış (****) , Osman Ş.Arsılan (**), Remzi Tanıdır (****), Ali Üstüner (*)

ÖZET

Keratoplastili gözlerde katarakt ekstraksiyonu ve göz içi lens implantasyonunun (GİL) etkilerini araştırmak için Cerrahpaşa Tıp Fakültesi Göz Hastalıkları Anabilim Dalı'nda keratoplasti ve daha sonra da ayrı bir seansta katarakt cerrahisi uygulanmış olgular çalışma kapsamına alındı. Retrospektif olarak değerlendirilen 44 olgunun 5'sinde planlanmış ekstrakapsüler katarakt ekstraksiyonu (PEKKE), 39'unda ise PEKKE ve arka kamara lens implantasyonu birlikte uygulanmıştır. Penetran keratoplasti ile katarakt cerrahisi arasındaki ortalama süre $14,24 \pm 4,38$ ay, katarakt cerrahisi sonrası ortalama takip süresi ise $39,45 \pm 18,24$ aydır. Katarakt cerrahisi öncesinde yapılan klinik değerlendirmede (ancak 25 olguda speküler mikroskopi uygulanabilmiştir) olguların tümünde donör dokusu sağlıklı olarak saptanmış, 4 olguda topikal tedaviyle kontrol altında glokom tespit edilmiştir. PEKKE ve GİL implantasyonu tüm olgularda arka kapsül bozulmadan ve vitreus kaybı olmadan tamamlanabilmiştir. Postoperatif 3 olguda (%6,81) donör yetmezliği gözlenmiştir. Bu olgular dışındaki tüm olguların görmesinde ameliyat öncesi döneme göre artış sağlanmıştır. Gelişen mikrocerrahi teknikler, alet ve materyallerin yardımı ve ameliyat öncesi ve sonrası şartların ideal şekilde düzenlenmesiyle, sağlıklı donörlere sahip keratoplastili gözlerde katarakt cerrahisi çok başarılı sonuçlar verebilir.

Anahtar Kelimeler: Katarakt Ekstraksiyonu, Penetran Keratoplasti, IOL implantasyonu

SUMMARY

Cataract Extraction and Intraocular Lens Implantation in Eyes With Keratoplasty

We studied eyes to which cataract surgery was applied as an other operation after keratoplasty in Ophthalmology Department of Cerrahpaşa Medical Faculty in order to evaluate the effects of cataract surgery and intraocular lens (IOL) implantation after penetrating keratoplasty. In 5 of 44 total cases planned extracapsular cataract extraction (PECCE) and in 39 cases PECCE with posterior chamber lens implantation was carried out. The average period between penetrating keratoplasty and cataract surgery is $14,24 \pm 4,38$ months and average follow-up period after cataract extraction is $39,45 \pm 18,24$ months. Donor tissue was intact preoperatively in all cases (only 25 cases were examined with specular microscopy) and glaucoma which is responding to topical treatment was detected in four cases.

In all cases PECCE and PECCE+IOL implantation was carried out without perforating posterior capsule and vitreus loss. Donor failure was detected in three cases postoperatively. In all

(*) İ.Ü. Cerrahpaşa Tıp Fakültesi Göz Hastalıkları Anabilim Dalı, Prof. Dr.

(**) İ.Ü. Cerrahpaşa Tıp Fakültesi Göz Hastalıkları Anabilim Dalı, Doç. Dr.

(***) İ.Ü. Cerrahpaşa Tıp Fakültesi Göz Hastalıkları Anabilim Dalı, Uzman Dr.

(****) İ.Ü. Cerrahpaşa Tıp Fakültesi Göz Hastalıkları Anabilim Dalı, Asistan Dr.

cases except from these, increases in visual acuity was established due to the preoperative period. Cataract surgery in eyes with intact donors may give successful results with advanced microsurgical techniques, new devices, materials and regulating pre- and postoperative conditions ideally.

Key Words: Cataract Extraction, Penetrating Keratoplasty, IOL implantation.

GİRİŞ

Penetran keratoplasti (PK) sonrası çeşitli nedenlerle ilave bir intraoküler cerrahi gerekebilmektedir (1). PK sonrası katarakt oluşumu ya da zaten var olan lens opasitelerinde ilerleme postoperatif cerrahi gerektiren en yaygın nedenlerdendir. PK öncesi kataraktöz değişim saptanamayan olguların %22'sinde postoperatif dönemde lense ait değişiklikler oluştuğu bildirilmektedir (2). Ayrıca korneal opasite sebebiyle ameliyat öncesi muayenede lense ait değişikliklerin tespit edilmesi de güçtür. Sayılan bu nedenlerle PK sonrası katarakt ekstraksiyonu (KE) ve katarakt ekstraksiyonu ile kombine göz içi lens (GİL) implantasyonu gerekebilmektedir (2,3).

Bu çalışmada, başarılı PK sonrası görmeyi arttırmak amacıyla KE ve KE ile kombine GİL implantasyonu uyguladığımız olgular retrospektif olarak değerlendirilmiş ve sonuçlar tartışılmıştır.

MATERYAL ve METOD

İ.Ü. Cerrahpaşa Tıp Fakültesi Göz Hastalıkları Anabilim Dalı'nda Kasım 1991 - Eylül 1997 tarihleri arasında uygulanan penetran keratoplasti sonrası gelişen katarakt için Aralık 1992 Şubat 1998 tarihleri arasında planlanmış ekstrakapsüler katarakt ekstraksiyonu (PEKKE) ve PEKKE ile kombine GİL implantasyonu uygulanmış 44 olgu çalışma kapsamına alınmıştır. 5 olguda sadece PEKKE, 39 olguda kombine PEKKE + arka kamara GİL implantasyonu uygulanmıştır. Kornea biriminde düzenli olarak takibi yapılan hastaların ameliyat öncesi bilgileri, bu kayıtlardan elde edilmiştir. Katarakt ekstraksiyonu için tüm olgularda ameliyat sırasında oküler donör kornea endoteli her aşamada viskoelastik (Healon - sodyum hyaluronat) desteği ile korunmaya alınmıştır. Zonüller ve arka kapsülde stres yaratmamak amacıyla nukleus hidrodiseksiyon sonrası irrigasyonla ön kamara doğru tutulmuş ve daha sonra Vectis irrigatörü yardımıyla göz dışına alınmıştır. Fikse pupillalı ve yaygın arka sineşili senil üç olguda üst kadranda iridotomi yapıla-

rak nukleus doğurtulmuştur. 39 olguya aynı seansta sulkus fiksasyonlu arka kamara lensi yine viskoelastik yardımıyla yerleştirilmiş ve korneoskleral kesi tüm olgularda 10/0 monoflaman naylon separe sütürlerle kapatılmıştır.

Postoperatif dönemde steroid, antibiotik, midriyotik, antiglokomatöz ajanlar olguların durumuna göre değişen doz ve kombinasyonlarda topikal ve gerektiğinde sistemik olarak kullanılmıştır. Ameliyat sonrası muayene sıklığı ilk hafta her gün, ilk haftadan sonraki 2 ay haftada 1, sonraki 2 ay onbeş günde bir ve daha sonra ayda bir ve 2 ayda bir olacak şekilde ayarlanmıştır. Gerktiğinde olgular daha sık kontrole çağrılmıştır.

BULGULAR

Çalışma grubunu oluşturan 44 olgunun 29'u erkek, 15'i kadın olup en küçüğü 12, en büyüğü 77 olmak üzere ortalama yaş $46,22 \pm 16,58$ yıldır. Keratoplasti ile katarakt ekstraksiyonu arasındaki ortalama süre $14,24 \pm 4,38$ ay (dağılımı: 5 ay-38 ay), katarakt ameliyatı sonrası ortalama takip süresi ise $39,45 \pm 18,24$ ay (Dağılımı: 10-61 ay) dır (Tablo 1). Katarakt ameliyatı öncesi tüm olgularda donör kornea saydam ve epitel intakt olup, 4 olguda medikal tedavi ile regüle glokom mevcuttu. 25 olguda uygulanabilen kontakt tip speküler mikroskopi, endotel sayı ve morfolojisinin normale yakın değerlerde olduğunu gösterdi. Sadece PEKKE uygulanan 5 olgudan dördünde fort myopi, birinde ise arka stafiloma nedeniyle GİL implantasyonu gereksinimi yoktu. Tüm olgularda katarakt cerrahisi komplikasyonsuz olarak tamamlanabilmiştir.

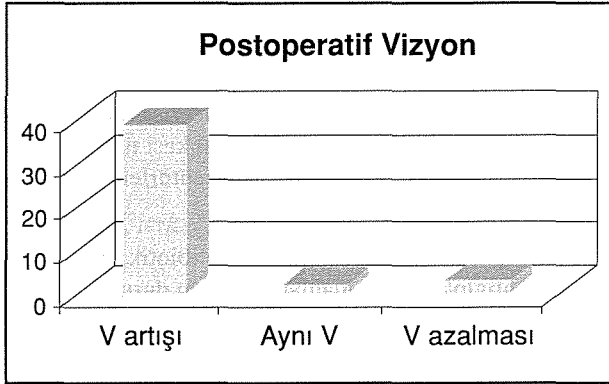
Postoperatif erken dönemde görülen geçici kornea ödemi, geçici göziçi basınç yükselmeleri dışında önemli bir komplikasyona rastlanmamış, yalnız 3 olguda (%6,81) postoperatif 4-5. haftalarda başlayan greft rejeksiyonu nedeniyle greft yetmezliği gelişmiştir. 39 olguda ameliyat sonrası dönemde görme artışı sağlanmıştır. Maküler patolojili iki olguda görme değişmemiş,

Tablo 1. Çalışma grubumuzu oluşturan hastaların genel özellikleri

Cinsiyet	Yaş Ortalaması	PK ile KE arası süre	KE sonrası takip
29 Erkek, 15 kadın	$46,22 \pm 16,58$ yıl (12-77 yıl arası)	$14,24 \pm 4,38$ ay (5-38 ay arası)	$39,45 \pm 18,24$ ay (10-61 ay arası)

greft yetmezliği gelişen 3 olguda ise azalmıştır (Grafik 1).

Grafik 1. Postoperatif görme keskinliğinin dağılımı



TARTIŞMA

Keratoplasti endikasyonu ve kataraktı olan hastaların cerrahi tedavisi, kombine veya penetran keratoplasti sonrası katarakt ekstraksiyonunu ile mümkün olabilmektedir. Kombine penetran keratoplasti operasyonu, endike olduğu durumlarda iki ayrı seansta gerçekleştirilmesi yerine tercih edilen bir teknik halini almıştır (4,5). Bunun iki sebebi vardır: Birincisi postoperatif erken vizyon rehabilitasyonunun sağlanması, ikincisi keratoplasti sonrası yapılacak ek cerrahi işlemin greft reddi şansını arttırmasıdır (6).

Bir diğer hasta grubunu da korneal patoloji nedeni ile penetran keratoplasti uygulanmış ve sonrası katarakt gelişmiş hastalar oluşturmaktadır. Bu grup hastalarda yapılabilecek tek cerrahi işlem katarakt ekstraksiyonu ve göz içi lens yerleştirilmesidir. Bu grupta ek bir cerrahiden dolayı daha sık komplikasyonlara rastlamak mümkündür (7).

Penetran keratoplastili olgularda katarakt ekstraksiyonunu takiben greft yetmezliği gelişme olasılığı çeşitli çalışmalarda %0-40 (2,8,10) arasında değişen oranlarda bildirilmektedir. Katarakt ameliyatı sonrası greft reddi ise %18 oranında görülürken aynı çalışmada katarakt ameliyatı geçirmemişlerde red reaksiyonuna %9 oranında rastlanmıştır (2). Bizim çalışmamızda 3 olguda (%6,81) katarakt ekstraksiyonu sonrası postoperatif 4-5. haftalarda görülen greft rejeksiyonu, tedaviye yanıt vermemiş, donör yetmezliği ve bulanıklığı ile sonuçlanmıştır. Görmenin, ameliyat öncesi döneme göre azaldığı bu olgular ve maküler patoloji nedeniyle değişmediği diğer iki olgu dışında tüm olgularda görmeye artış sağlanmış-

tır. Bir çok çalışmada penetran keratoplastili olgularda katarakt ekstraksiyonu sonrası başarılı görsel sonuçlar elde edildiği bildirilmektedir (2,3,9,10,11). Bu, optik ortam opasitesinin kaldırılmış olmasının yanısıra, penetran keratoplasti ameliyatı sonrası gelişen astigmatik ve sferik refraksiyon kusurunun katarakt ameliyatı sırasında kısmen düzeltilmiş olmasıyla da ilgilidir.

Ortalama $39,45 \pm 18,24$ aylık takip süresince 3 olgudaki donör yetmezliği dışında önemli bir komplikasyonla karşılaşmamızı olgularımızda katarakt ameliyatından önce lens kesafeti dışında önemli bir patolojinin bulunmamasına ve ameliyatları komplikasyonsuz olarak tamamlayabilmemize borçluyuz.

Sonuç olarak penetran keratoplasti sonrası PEKKE ve GİL implantasyonu sağlıklı donöre sahip gözlerde başarılı sonuçlar verebilir.

KAYNAKLAR

1. Ficker LA, Kirkness CM, Steele AD, Rice NS, Gilvary AM: Intraocular surgery following penetrating keratoplasty: The risk and advantages. *Eye* 1990;4:693-697
2. Martin TP, Reed JW, Legault C, Oberfeld SM, Jacoby BG, Yu DD, Dickens A, Johnson HP: Cataract formation and cataract extraction after penetrating keratoplasty. *Ophthalmology* 1994; 101:113- 119
3. Binder PS: Intraocular lens implantation after penetrating keratoplasty. *Refract. Corneal Surgery*. 1989;5:224-230
4. Akmut T, Öztürk M: Kliniğimizde yapılan keratoplasti ameliyatları ve sonuçları. *T Oft Gaz* 1987;17:386-390
5. Borlu M, Akmut T: Fakik, afakik, psödo-fakik kornea patolojili gözlerde keratoplasti ve iris-claw lensi. 26. Ulusal Oft Kongre Bülteni, 1992
6. Geggel HS: Intraocular lens implantation after penetrating keratoplasty. *Ophthalmology* 1990;97:1460-67
7. Er H, Ertan O, Borlu M, Akmut T: İntraoküler lenslerle kombine keratoplasti. *MN Oftalmoloji* 1996;5;1-4
8. Brody SE, Rapvano CJ, Arentsen JJ: Clinical indications for and procedures associated with penetrating keratoplasty. *Am J Ophthalmol* 1989;108:118-122
9. Sızmaç S, Onat M, Arslan BS, Duman S: Üçlü girişimlerdeki erken sonuçlarımız. *TOD XXVII. Ulusal Kongre Bülteni*. Andaç K, Menteş J, (eds). Ankara: 1994;1:579-82
10. Payant JA, Gordon LW, Vander Zwaag R, Wood TO: Cataract formation following corneal transplantation in eyes with Fuchs endothelial dystrophy. *Cornea* 1990;9: 286-286
11. Binder PS: Secondary intraocular lens implantation during or after corneal transplantation. *Am J Ophthalmol* 1985; 99: 515-520