

ORİJİNAL MAKALELER

Laser Subepitelyal Keratomilieusis (Lasek) Uygulanan 292 Gözde, Korneal Haze ve Diğer Komplikasyonların Değerlendirilmesi

Yaşar Küçüksümer (*), Can Öztürker (**), A. Çiğdem Altan (***), Ömer Faruk Yılmaz (****)

ÖZET

Amaç: Laser Subepitelyal Keratomilieusis (LASEK) sonrasında görülen korneal haze ve diğer komplikasyonları inceleyerek, yöntemin etkinlik ve güvenilirliğinin değerlendirilmesi.

Yöntem: Kliniğimiz kornea ve refraktif cerrahi biriminde 2001 - 2003 yılları arasında LA-SEK uygulanan 152 hastanın 292 gözü (140 bilateral, 12 unilateral) retrospektif olarak incelendi. Olguların 78'i erkek, 74'ü kadın olup; yaş ortalaması $28,74 \pm 7,32$ (18 - 54) idi. Preoperatif ortalama en iyi düzeltilmiş görme keskinlikleri ve sferik eşdeğerler ile postoperatif düzeltilmemiş görme keskinlikleri ve sferik eşdeğerler karşılaştırıldı, komplikasyonlar değerlendirildi.

Bulgular: Çalışmaya dahil edilen gözlerin preoperatif $-2,83 \pm 1,56$ D olan ortalama sferik eşdeğer (SE) değerleri, postoperatif olarak $-0,05 \pm 0,23$ D olarak saptandı ($p < 0,01$). Preoperatif ortalama en iyi düzeltilmiş görme keskinliği $0,97 \pm 0,08$ (0,50 - 1,00) iken, postoperatif düzeltilmemiş görme keskinliği ortalama $0,96 \pm 0,12$ (0,30 - 1,00) olarak saptandı ($p = 0,02$). Postoperatif düzeltilmemiş görme keskinliği 270 (%92,5) gözde $\geq 8/10$ olarak saptandı. 85 (%29,1) gözde değişik düzeyde korneal haze, 7 (%2,4) gözde korneal infiltrasyon görüldü ve 8 (%2,7) gözde uygulanan medikal tedaviye rağmen en iyi düzeltilmiş görme keskinliğinde postoperatif azalma meydana geldi. Bunların 7 tanesinde sebep korneal haze, 1 tanesinde korneal infiltrasyondur.

Sonuç: Laser Subepitelyal Keratomilieusis (LASEK) düşük ve orta derecede miyopinin tedavisinde ümit vadeden sonuçları olan başarılı ve güvenli bir tedavi yöntemidir.

Anahtar Kelimeler: LASEK, düşük-orta dereceli miyopi

SUMMARY

Evaluation of Corneal Haze and Other Complications Following Laser Subepithelial Keratomilieusis (Lasek) in 292 Eyes

Purpose: To evaluate the efficiency and safety of Laser Subepithelial Keratomilieusis (LASEK) analysing the haze and other complications of this technique.

Methods: We retrospectively evaluated 292 eyes of 152 patients (78 male, 74 female) who underwent LASEK surgery (140 bilaterally, 12 unilaterally) in the Cornea and Refractive Sur-

(*) Uzm. Dr., Beyoğlu Göz Eğitim ve Araştırma Hastanesi, Klinik Şef Yardımcısı

(**) Asist. Dr., Beyoğlu Göz Eğitim ve Araştırma Hastanesi

(***) Uzm. Dr., Beyoğlu Göz Eğitim ve Araştırma Hastanesi

(****) Prof. Dr., Beyoğlu Göz Eğitim ve Araştırma Hastanesi, Klinik Şefi

Yazışma adresi: Dr. Can Öztürker - Beyoğlu Göz Eğitim ve Araştırma Hastanesi - Kuledibi, Beyoğlu, İstanbul Tel.: (0212) 251 59 00 E-posta: canozturker@hotmail.com

Mecmuaya Geliş Tarihi: 03.12.2005

Kabul Tarihi: 04.05.2005

gery Department of Beyoglu Eye Research and Training Hospital between 2001 - 2003. Mean age was $28,74 \pm 7,32$ (18 - 54). Mean preoperative best corrected visual acuity and spherical equivalent values were compared with mean postoperative uncorrected visual acuity and spherical equivalent values.

Results: The mean preoperative spherical equivalent value was $-2,83 \pm 1,56$ D and it became $-0,05 \pm 0,23$ D postoperatively ($p < 0,01$). Mean best corrected visual acuity was $0,97 \pm 0,08$ (0,50 - 1,00) preoperatively and the mean postoperative uncorrected visual acuity was found $0,96 \pm 0,12$ (0,30 - 1,00) ($p = 0,02$). Postoperative uncorrected visual acuity was $\geq 8/10$ in 270 (%92,5) eyes. In 85 (%29,1) eyes corneal haze of different grades, in 7 eyes corneal infiltration was encountered and a decrease in BSCVA appeared in 8 (%2,7) of these patients in spite of medical therapy. It was due to corneal haze in 7 eyes and due to corneal infiltration in 1 eye.

Conclusion: Laser Subepithelial Keratomileusis (LASEK) is a safe and efficient procedure for the treatment of low to moderate myopia with promising results.

Key Words: LASEK, low to moderate myopia

GİRİŞ

Laser ablasyon yöntemiyle refraktif cerrahi uygulamaları 1983 yılında Fotorefraktif Keratektomi (PRK) yöntemiyle başlamıştır ve uygulanan teknikler, yaklaşımlar, laser sistemleri 20 yıl içinde hızla gelişmiştir (1). İlk excimer laser cerrahisi yöntemi olan PRK genel olarak başarılı sonuçlar vermekle beraber; postoperatif ağrı ve korneal haze riski nedeniyle LASİK yönteminin gelişmesiyle beraber ikinci planda kalmıştır (2). Günümüzde postoperatif rahatlık, hızlı görme rehabilitasyonu ve düşük korneal haze riski nedeniyle yaygın olarak kabul gören ve uygulanan LASİK yöntemi ise, beraberinde kendine özgü flep ve ara yüzey komplikasyonlarını (kıvrıklık, dislokasyon, flep kaybı, delikli flep oluşumu, diffüz lameller keratit, epitel yürümesi, flep altı artıklar), azalmış korneal stabilite (keratektazi) problemlerini ve kuru göz, halka görme şikayetlerini beraberinde getirmiştir (2,3).

1999 yılında Massimo Camelin tarafından ilk kez ortaya atılan Laser Subepitelyal Keratomileusis (LASEK) yöntemi ise subepitelyal alana laser ile ablasyon uygulanarak korneayı biçimlendirme işlemidir ve hem PRK, hem de LASİK yönteminin dezavantajlarını bertaraf edebilecek alternatif bir refraktif cerrahi metodu olarak tanıtılmıştır (4).

Kornea iyileşmesi ile ilgili fizyopatolojik mekanizmalar tam olarak bilinmemekle beraber; alkol uygulaması sonucunda aktif proapoptotik sitokinlerin nekroze olan epitel hücrelerinden salgılanamaması, gözyaşı TGF- α seviyelerinin daha düşük olması ve epitelyal flebin yara iyileşmesi üzerine amnion membranına benzer bir etki göstermesi gibi nedenlerle LASEK'de korneal hazenin daha düşük oranda görüldüğü sanılmaktadır (5).

Bu çalışmanın amacı kliniğimizde 2001 yılından beri uygulanmakta olan LASEK tekniğinin korneal haze

ve diğer komplikasyonlarını inceleyerek, yöntemin etkinlik ve güvenilirliğinin değerlendirilmesidir.

YÖNTEM

Beyoğlu Göz Eğitim ve Araştırma Hastanesinde 2001 - 2003 yılları arasında yaş ortalamaları $28,74 \pm 7,32$ olan, 140'ı bilateral, 12'si unilateral olmak üzere LASEK uygulanmış 152 hastanın (78 erkek, 74 kadın) 292 gözü retrospektif olarak değerlendirildi.

Kliniğimizde Nisan 2001'de başlanan LASEK yöntemi -6 D'ye kadar miyopinin düzeltilmesinde kullanılmaktadır. Cerrahi öncesi tüm hastaların detaylı oküler ve sistemik anamnezinin alınıp, siklopleji öncesi ve sonrası refraksiyonları, düzeltilmemiş ve en iyi düzeltilmiş görme keskinlikleri saptanmış; biyomikroskopik muayene, keratometri, korneal topografi, kornea merkezi kalınlık ölçümü, Goldmann aplanasyon tonometresi ile göz içi basıncı (GİB) ölçümü ve pupilla dilatasyonu sonrası santral ve periferik retina muayenesi yapılmıştır.

Ambliyopik, kataraktlı, glokomlu, şüpheli veya manifest keratokonuslu, üveitli, geçirilmiş herpetik keratit hikayesi veya aktif herhangi bir göz hastalığı olan ve diyabet, kollajen doku hastalığı gibi sistemik rahatsızlığı olan hastalar çalışmaya dahil edilmedi.

Tüm hastalarda standart olarak aynı cerrahi prosedür uygulandı. Proparokain %0,5 ile topikal anestezi sonrası perioküler bölge polividone iyot solüsyonu ile silinip yapışkan örtü ve blefarosta yerleştirildi. 8,0-9,0 mm çapında, 80 mikron derinliğinde, 270° epitelyal insizyon yapacak şekilde tasarlanmış olan trepan (Janach® J2900-2901) epitelyal pupiller eksen üzerine santralize edilip, korneaya baskı uygulayarak her iki yöne doğru 5'er derece çevrilerek epitelyal insizyon yapıldı. Daha sonra 8-9 mm'lik alkol tutucu hazne epitelyal insizyon

sınırlarını içine alacak şekilde yerleştirildi (Janach® 2907). Hazne %18 - 20 etil alkol ile doldurulup, 30 - 45 sn tutuldu ve süre sonunda alkol selüloz sponja emdirilerek, kornea BSS ile bolca yıkandı.

Epitelyal balta bıçak (Janach® J2915A) ile epitel insizyon kenarlarından kaldırıldı. Epitel kenarlarını kaldırmakta güçlük varsa alkol 15 sn daha uygulandı. Kliniğimizde LASEK uygulamalarına başladıktan sonra geliştirdiğimiz Yılmaz Spatülü (Resim 1) ile epitel kaldırılıp saat 12 hizasındaki menteşe üzerine toplandı. Bu spatül ile epitelyal flep kaldırma tekniği daha önce tarif edilmiştir (5).

Stroma yüzeyine 193 nm excimer laser fotoablasyon (LaserSight LSX®: Version ME Excimer Laser Evolution 2 - Antony, France) uygulandıktan sonra, kornea yüzeyi yıkanarak epitel dikkatli bir şekilde repoze edildi ve üzerine Dk/L oranı yüksek 13 mm fluorosilikonlu yumuşak kontakt lens takıldı. Postoperatif dönemde topikal tobramisin 4x1 ve ketorolak 4x1 kullanıldı. Kontakt lens 4 - 8 gün sonra gözden çıkarıldı ve korneal haze görülen hastalarda ketorolak yerine topikal fluorometolona geçildi.

Hastalar ortalama $14,06 \pm 6,20$ ay (3 - 40) takip edildi. Takipler sırasında korneal haze 0 - 4 arasında derecelendirildi. Haze skorlamasında; eğer bulanıklık yoksa 0, belli belirsiz ise ve görme kaybı yoksa 1, iris ve


pupilla görünümünde hafif bulanıklık yapıyorsa ve 1 ile 2 sıra görme kaybı varsa 2, iris ve pupilla görünümü belli belirsiz ise ve 3 ile 4 sıra görme kaybı varsa 3, iris ve pupilla görülüyorsa ve 5 sıradan fazla görme kaybı varsa 4 olarak kabul edildi. Preoperatif ve postoperatif son kontroldeki sferik eşdeğer (SE), düzeltilmemiş görme keskinlikleri, düzeltilmiş en iyi görme keskinlikleri ve görülen komplikasyonlar SPSS programı yardımıyla t-testi kullanılarak değerlendirildi ($p < 0,05$ istatistiksel olarak anlamlı kabul edildi).

BULGULAR

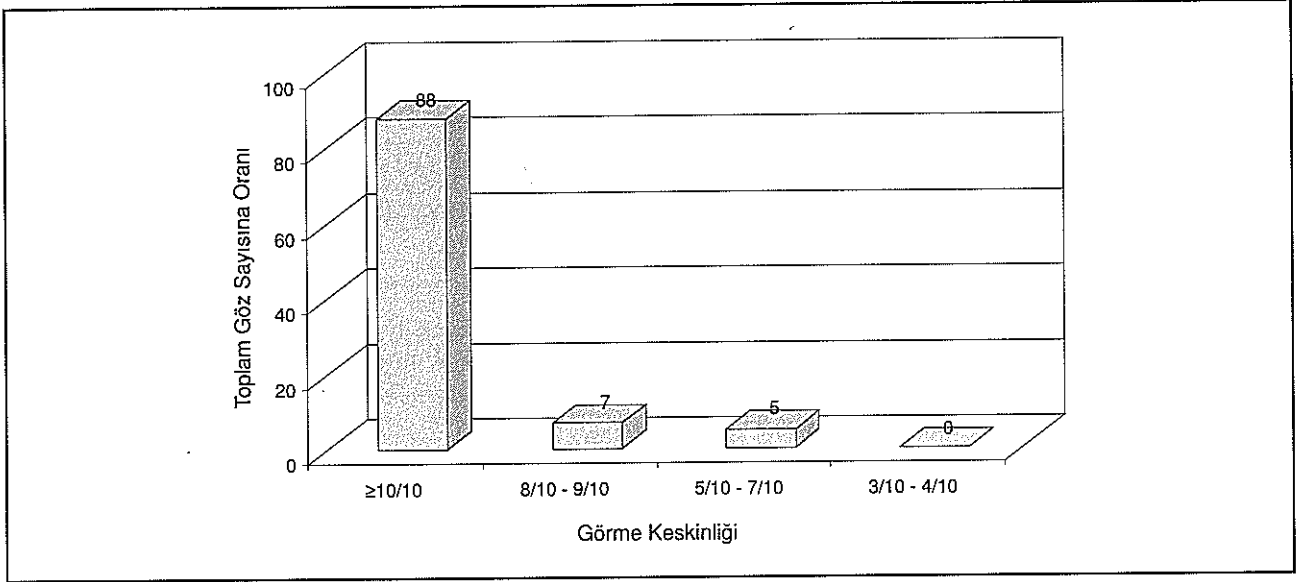
Çalışmaya katılan hastaların preoperatif ortalama SE değerleri $-2,83 \pm 1,56$ D, postoperatif olarak $-0,05 \pm 0,23$ D olarak saptandı ($p < 0,01$) ve 292 gözüün 278'inde (%95,2) postop SE değerlerinin $\pm 0,5$ D sınırları içinde olduğu görüldü.

Postoperatif olarak düzeltilmemiş görme keskinlikleri Snellen Eşeli'ne göre $0,18 \pm 0,18$ 'den $0,96 \pm 0,12$ 'ye yükselirken ($p < 0,01$), önceden $0,97 \pm 0,08$ olan en iyi düzeltilmiş görme keskinlikleri postoperatif olarak $0,98 \pm 0,07$ olarak hesaplandı ($p = 0,17$). Preoperatif en iyi düzeltilmiş görme keskinliği ile ($0,97 \pm 0,08$) ile postoperatif tashihsiz görme keskinliği ($0,96 \pm 0,12$) arasındaki fark da istatistiksel olarak anlamlı olarak değerlendirildi ($p = 0,02$).

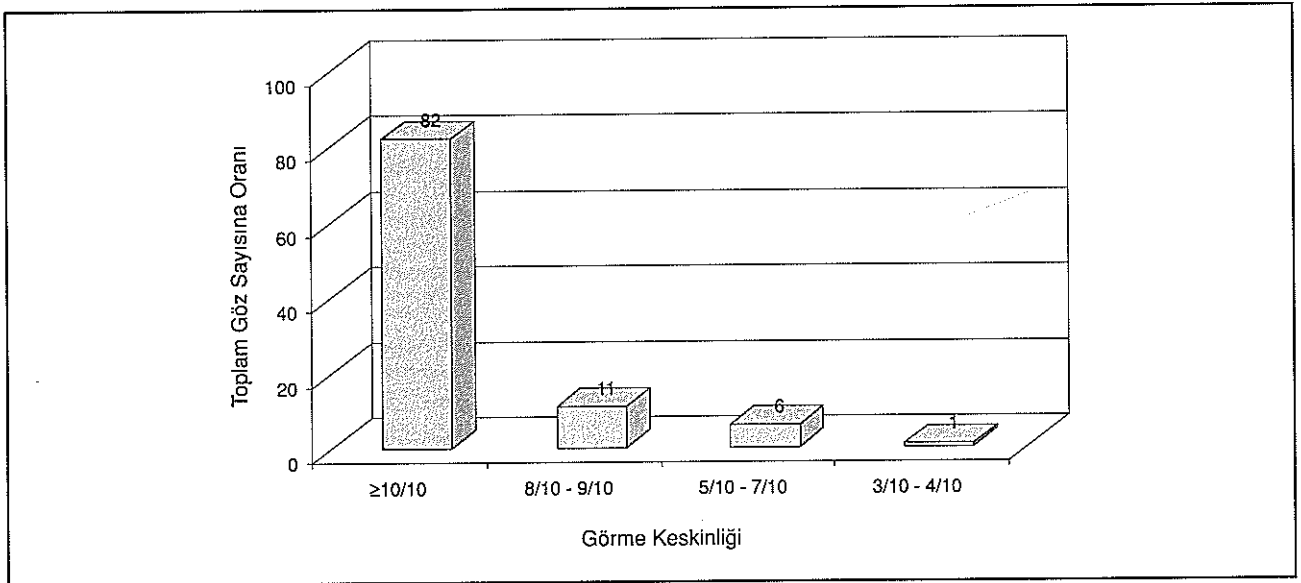
Resim 1. Yılmaz Spatülü



Grafik 1. Preoperatif en iyi düzelmiş görme keskinliği



Grafik 2. Preoperatif düzeltilmemiş görme keskinliği



Düzeltilmemiş görme keskinliği postoperatif olarak 239 (%81,8) gözde $\geq 10/10$, 31 (%10,6) gözde 8/10 ile 9/10, 18 (%6,2) gözde 5/10 ile 7/10 ve 4 (%1,4) gözde 3/10 ile 4/10 arasında bulundu. Hiçbir hastada 3/10'un altında tashihsiz görme keskinliği saptanmadı. (Grafik 1, 2).

Opere edilen gözlerin 198 tanesinde (%67,8) hiçbir komplikasyon görülmezken; 69 tanesinde (%23,6) grade 1, 15 tanesinde (%5,1) grade 2 ve 1 tanesinde (%0,3) grade 3 olmak üzere 85 gözde (%29,1) korneal haze; 7 gözde (%2,4) korneal infiltrasyon saptandı. Bir hastanın

2 (%0,7) gözüne ise residüel miyopi nedeniyle reoperasyon önerildi (Tablo1). Korneal haze olan gözlerle florometholone damla 5x1 uygulandı. Korneal infiltrasyon saptanan gözlerle ise önce fortifiye sefazolin ve tobramis damla tedavisi uygulandıktan sonra tedavilerine tobramis damla 5x1 ile devam edildi.

Komplikasyon görülen hastaların 8 (%2,7) tanesinde tedaviye rağmen en iyi düzeltilmiş görme keskinliğinde operasyon sonrasında azalma meydana geldi. Bunların 7 tanesinde neden korneal haze, 1 tanesinde ise korneal infiltrasyondur.

Tablo 1

	Korneal Haze			Korneal İnfiltrasyon
	Grade 1	Grade 2	Grade 3	
Göz sayısı	69 (%23.6)	15 (%5.1)	1 (%0.3)	7 (%2.4)

TARTIŞMA

Bu çalışma, 2,5 yıllık LASEK uygulamalarımız sonucunda oluşmuş olan hasta grubumuzdan elde ettiğimiz sonuç ve tecrübelerimizi yansıtmaktadır. Sonuç olarak 278 (%95) gözde SE değerleri $\pm 0,5$ D emetropi sınırları içindedir; 270 gözde (%92,5) tashihsiz görme keskinliği 8/10 ve üzerinde bulunmuştur. Bu sonuçlar yapılmış benzer çalışmalarla uyumludur, fakat 8 (%2,7) gözde görülen en iyi düzeltilmiş görme keskinliğinde azalma aynı çalışmalara göre yüksektir (2,6,7).

Görmeyi etkileyecek düzeyde korneal haze 7 (%2,4) gözde görülmüş olup, PRK için bu konuda %37'ye varan oranlar veren çalışmalar mevcuttur (8). Başka çalışmalara göre LASEK'te postoperatif ağrı ve batma hissi de PRK'ya göre daha düşüktür (3,7).

Postoperatif ortalama düzeltilmiş görme keskinliğinin preoperatif değerinden yüksek çıkmıştır, ancak aradaki fark istatistiksel olarak anlamsız bulunmuştur. Bu durum en azından gözlenen komplikasyonların ciddi bir görme kaybı yaratmadığını göstermektedir. Diğer yandan, preoperatif ortalama en iyi düzeltilmiş görme keskinliği ile postoperatif ortalama düzeltilmemiş görme keskinliği arasındaki fark, anlamlı residüel refraktif kusurun varlığına işaret etmektedir.

LASEK, günümüzün en yaygın refraktif cerrahi yöntemi olan LASİK'e göre üstünlükleri olan bir tedavi yöntemidir. Özellikle ince kornealarda stromal flep kaldırılmadığından, 90-100 mikronluk stroma korunarak daha geniş tedavi aralığı sağlanmaktadır ve LASİK'e özgü flep problemleri görülmemektedir. Ayrıca mikrokeratoma gerek kalmaması sayesinde küçük kapak aralığı olan derin gözlerle, keratometrik değeri 40 D altındaki veya 46 D üzerindeki gözlerde kolaylıkla uygulanabilmektedir. Mikrokeratoma bağlı mekanik sorunları ortadan kaldırmakta ve ekonomik yükü azaltmaktadır. Ayrıca mikrokeratomlara bağlı mikrostria ve hafif flep kaymalarının olmaması, wavefront teknolojisinin sağladığı bireysel ablasyon tedavilerinin başarısını arttırmaktadır (5).

SONUÇ

Laser Subepitelyal Keratomileusis (LASEK) düşük ve orta derecede miyopinin tedavisinde ümit veren sonuçları olan başarılı ve güvenli bir tedavi yöntemidir.

KAYNAKLAR

- Bernhard Gabler, MD, Cristoph Winkler von Mohrenfels, MD, Wolfgang Herrmann, Felix Gora, MD, Chris P. Lohmann, MD. Laser-assisted subepithelial keratectomy enhancement of residual myopia after primary myopic LASEK: Six-month results in 10 eyes. J Cataract Refract Surg 2003; 29:1260-1266.
- Thomas V. Claringbold II, DO. Laser-assisted subepithelial keratectomy for the correction of myopia. J Cataract Refract Surg 2002; 28:18-22.
- Sergio Litwak, MD, David Zadok, MD, Valene Garcia-de Quavedo, MD, Nora Robledo, OD, Arturo S. Chayet, MD. Laser-assisted subepithelial keratectomy versus photorefractive keratectomy for the correction of myopia: A prospective comparative study. J Cataract Refract Surg 2002; 28: 1330-1333.
- M. Camellin, MD, M. Cimberle. LASEK may offer the advantages of both LASIK and PRK. Ocular Surgery News, March 1999: 28
- Ö. Faruk Yılmaz, Vedat Kaya, Yaşar Küçüksümer. LASEK; yeni bir epitel soyucu. Miyopi ve Tedavisi, Hikmet Özçetin A. Bozkurt Şener, Bursa, Nobel Matbaacılık, 2002: 250-253
- Lee Shehanian, Jr., MD. Laser-assisted subepithelial keratectomy for low to high myopia and astigmatism. J Cataract Refract Surg 2002; 28: 1334-1342.
- Rudolf Atrata, MD, PhD, Jaroslav Rehurek, MD, PhD. Laser-assisted subepithelial keratectomy for myopia: Two-year follow up. J Cataract Refract Surg 2003; 29: 661-668
- Amano S, Shimizu K. Excimer laser photorefractive keratectomy for myopia: two-year follow up. J. Refract Surg. 1995 May-Jun; 11(3 Suppl): S253-60.