

## Kapsül Germe Halkalarının Klinik Kullanımı

Rana Altan Yaycıoğlu (\*), Yonca Aydın Akova (\*\*)

### ÖZET

Son yıllarda lens zonüllerinde gevşeklik olan fakoemülsifikasyon olgularında kapsül germe halkaları kullanıma girmiştir. Kapsül germe halkaları cerrahi sırasında zonüllere gelen gücün çepeçevre tüm zonüllere yayılmasına yardımcıdır. Bu halkalar ile fako cerrahisi sırasında lensin stabilizasyonunu sağlar. Ayrıca geç dönemde lens epitel hücre göçü inhibe edilerek geç desantralizasyon engellenir. Bu halkaların çeşitli tipleri geliştirilmiştir. Kapsül germe halkası sadece bir kadrana kadar olan gevşekliklerde başarı ile kullanılmıştır. Daha geniş zonül hasarlarında modifiye kapsül germe halkası skleraya sütüre edilebilir. Ön ve arka kapsülde kesifleşme ve fibrozisi engellemek amacıyla keskin kenarlı tipleri geliştirilmiştir. Bu tip halkalarda dahi bir dereceye arka kapsül kesifliği geliştiği için son olarak kapalı katlanabilir kapsül halkası geliştirilmiştir. Lens sublüksasyonu olan zor katarakt olgularında kapsül germe halkaları cerraha yardımcı alet olduklarını kanıtlamışlardır. Modifiye kapsül germe halkaları ve skleraya fikse edilebilen özel tipleri yakın gelecekte daha geniş kullanım alanı bulacak gibi görünmektedirler.

**Anahtar Kelimeler:** Katarakt, katarakt çıkarımı, fakoemülsifikasyon, lens sublüksasyonu, psödoeksfoliasyon sendromu.

### SUMMARY

#### Clinical Applications of Capsular Tension Rings

In recent years capsular tension rings were introduced in cases of phacoemulsification with zonular weakness. Capsular tension rings help to distribute the applied forces circumferentially to all zonules. With this rings the lens will be stabilized during phaco surgery. As well late decentralization is prevented by inhibition of lens epithelial cell migration. Several different types of these rings were developed. Capsular tension rings were used successfully in cases with zonular disintegration involving only one quadrant. In cases with larger zonular weakness modified capsular tension rings can be sutured to the sclera. To prevent anterior and posterior capsular opacification and fibrosis capsular bending rings were developed. Since posterior capsular opacification was developed to some degree even with this type of rings, closed foldable capsular

(\*) Yard. Doç. Dr., Başkent Üniversitesi, Tıp Fakültesi, Göz Hastalıkları, Adana Uygulama ve Araştırma Hastanesi

(\*\*) Prof. Dr., Başkent Üniversitesi, Tıp Fakültesi Hastanesi, Göz Hastalıkları Anabilim Dalı Başkanı

**Yazışma adresi:** Yard. Dr., Rana Altan Yaycıoğlu Başkent Üniversitesi, Tıp Fakültesi, Adana Hastanesi, Göz Hastalıkları, Dadaloğlu Mah. 39. Sok. No:6, Yüreğir, 01250, Adana E-posta: raltanya@yahoo.com

*Mecmuaya Geliş Tarihi: 29.11.2005*

*Düzeltilmeden Geliş Tarihi: 30.11.2005*

*Kabul Tarihi: 08.06.2006*

rings were invented lately. Capsular tension rings are proven to be helpful tools in difficult cataract cases with lens subluxation. Modified capsular tension rings and special types fixated to the sclera seem to have a wider application in near future.

**Key Words:** Cataract, cataract extraction, phacoemulsification, lens subluxation, pseudoexfoliation syndrome.

## GİRİŞ

Fakoemülsifikasyon cihazlarının gelişmesi ile birlikte katlanabilir göz içi lenslerinin (GİL'nin) geliştirilmesi pek çok katarakt olgusuna küçük kesili katarakt cerrahisi yapılmasını mümkün kılmıştır. Ancak uzun süre lenslerinde sublüksasyon olan olgular buna bir istisna oluşturmuşlardır. Lens zonüllerinde gevşeklik beraberinde lenste sublüksasyon yaratsın veya yaratmasın katarakt cerrahisini güçleştirmektedir. Bu durumda ek yardımcı malzemelere ihtiyaç duyulmaktadır. Bu amaçla 1991 yılında Hara katarakt çıkarımı sonrasında kapsülün şeklini korumak amacıyla ekvator halkasını geliştirmiştir (1). Bunu takip eden süre içinde farklı şekil ve materyallerden kapsül germe halkası (KGH) üretilmeye başlanmıştır.

## TIPLERİ

- Ekvator halkası
- Kapsül germe halkası
- Cionni'nin modifiye kapsül germe halkası
- Kapsül kenar halkası
- Aniridi halkası
- Kapsül germe segmenti
- Kapalı katlanabilir kapsül halkası

### *Ekvator halkası*

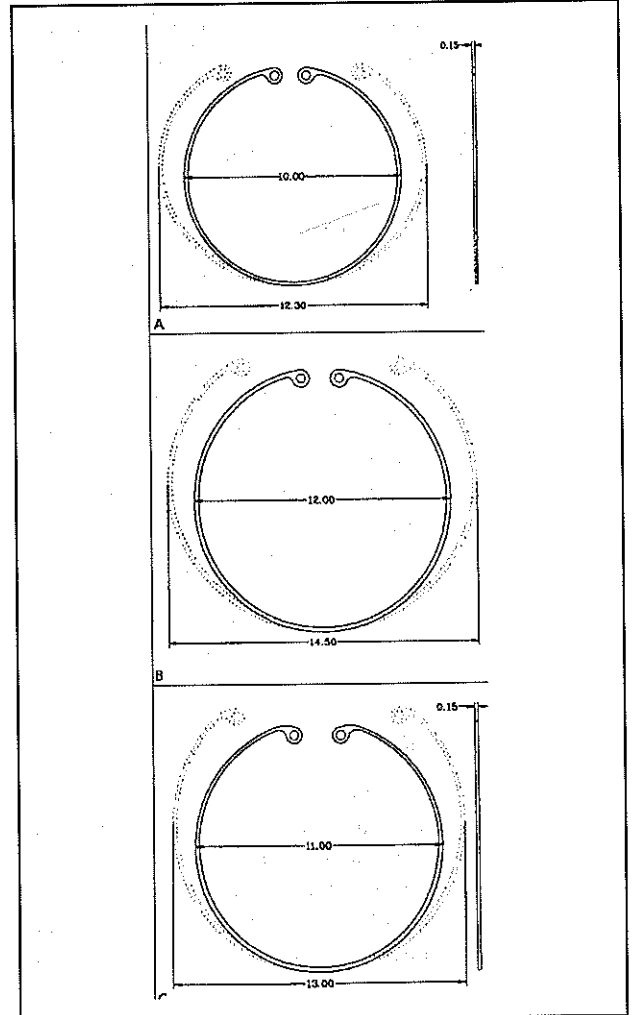
Hara tarafından dizaynı yapılmış olan ekvator halkası katlanabilir silikondan üretilmiş, 1.5 mm kalınlık ve 1.5 mm genişlikte tam daire şeklinde bir halkadır (1). Dış çapı 11 mm olan halkanın arka kısmı ön kısmından 0,75 mm daha geniştir ve bu daha rahat GİL yerleştirilmesini mümkün kılar (2). Katlanabildiği için 4,5 mm keşiden yerleştirilebilir. GİL'nin haptikleri bu halka içinde yerleşerek kapsülün dairesel şeklinin korunmasını sağlar. Ayrıca bir tavşan modelinde lens epitel hücrelerinin göçünü engellediği gösterilmiştir (3). Günümüzde klinik kullanımı yoktur.

### *Kapsül Germe Halkası*

İnsanlarda ilk olarak Legler ve Witschel tarafından kapsülü germe ve tekrar sabitleştirilme amacıyla kulla-

nılmıştır (4). Halka nal şeklinde bir ucu açık, dairesel, PMMA maddesinden üretilmiş bir filaman şeklindedir. Her iki ucunda bir delik mevcuttur. Kesiti yuvarlak veya ovaldır. İki firma tarafında üretilmektedir. Morcher KGH (Morcher tip 14, Morcher GmbH, Stuttgart, Almanya), gözün boyutuna göre 3 ayrı boydan seçilir ve bunlar kapsül içine yerleştiklerinde 2-2,5 mm komprese olurlar (Resim 1): 12,3 mm - 10,0 mm, 13,0 mm - 11,0 mm, veya 14,5 mm - 12,0 mm boyutuna iner. Ophthec KGH Ophthec BV, Groningen, Hollanda) ise iki boyda-

*Resim 1. Kapsül germe halkaları 3 farklı boydadır. Göze yerleştirildiklerinde komprese olurlar.*



dir: (12,0 mm- 10,0 mm ve 13 mm- 11,0 mm). Bu halkanın diğerinden farkı ucundaki açıklığın daha fazla olmasıdır. Boyutun seçiminde kornea çapı, aksiyel uzunluk ve zonül zayıflığının derecesi önem taşır. Standart gözlerde 12,0 veya 13,0 mm uygundur. Her iki tip KGH yaygın olarak kullanılmaktadır.

KGH'nın kapsüloreksis sonrası, hidrodisseksiyon öncesinde veya sonrasında yerleştirilmesi tavsiye edilmektedir (5,6). Ancak fako sonrasında ve aspirasyon öncesinde de yerleştirilebileceği bildirilmiştir. Gimbel belirgin zonül kaybının olduğu olgularda nükleusun çıkarımının dahi kapsül kollapsına sebep olabileceği için fako öncesi implantasyonu önermektedir (7). Fakoemülsifikasyon esnasında kapsülün elastisitesi azalacağı için nükleusun ayrılması zor olacağından "chopping" teknikleri önerilir. Halka yerleştirildikten sonra korteksin aspirasyonu halka altına sıkışacağı için güç olmaktadır (8). Bu sebeple eğer zonüller nükleus çıkarıldıktan sonraya kadar sağlam kalabilecek gibi görülürlerse aspirasyon tamamlanmaya çalışılabilir ve mümkün olduğunca geç implantasyon önerilmektedir. Kadavra gözlerinde Miyake-Apple video inceleme ile yapılan bir çalışmada, hidrodisseksiyon sonrası yerleştirilen KGH'nın zonüllerde daha fazla uzama, çekilme ve strese sebep olduğu gözlenmiş, bu sebeple halkaların lens çıkarımı sonrasında yerleştirilmesinin daha iyi bir zamanlama olacağını bildirilmiştir (9).

KGH'nın yerleştirilmesinden önce bolca viskoelastik kullanılmalıdır. Başlangıçta yerleştirilmesinde pensetler kullanılmıştır. Bir elde dişsiz pensetle halka göze sokulurken diğer eldeki aletle halka kapsül içi pozisyonuna yerleştirilir. Sonraları enjektör sistemi geliştirilmiştir. Burada enjektörün ucundaki kanca KGH'nın ucundaki deliğe takılır ve halka tüpe çekilir. Sonrasında ön kapsül kenarının altına yavaşça salınan halka zonüler ayrılmanın olduğu bölgeye doğru yönlendirilir. Halkadaki açıklık zonüler gevşekliğin olmadığı bölgeye yönlendirilmelidir (10). Belirgin zonül yetersizliğinde KGH hemen kapsüloreksis sonrasında konulmalıdır. Ancak daha uzun dönemde stabilize sağlamak amaç ise korteks temizlenmesi sonrası yerleştirilebilir (11).

#### **Modifiye Kapsül Germe Halkası (Cionni)**

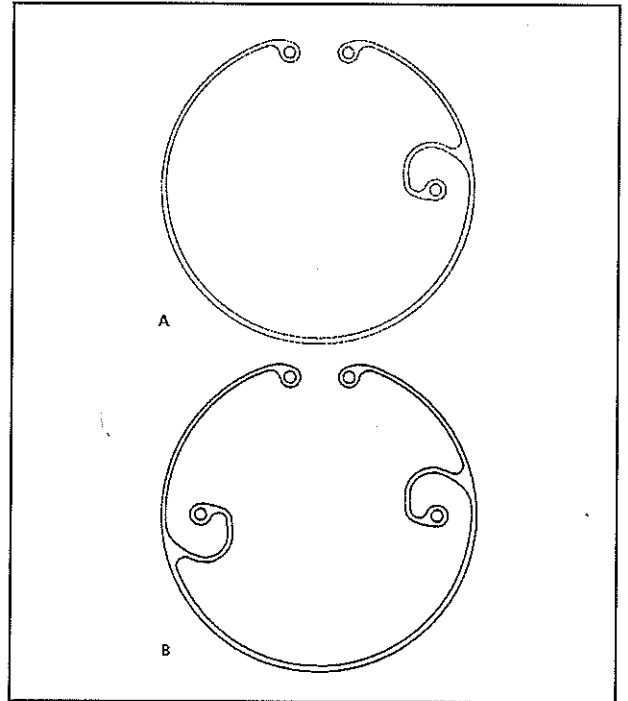
1998 yılında Cionni ve Osher tarafından belirgin zonül hasarı ve lens sublüksasyonu olan olgularda kullanılmak üzere konvansiyonel kapsül germe halkasına virgül şeklinde bir PMMA çengeli yerleştirilmiştir (12). Bu halkada çengel şeklinde bir kol dış halkadan merkeze doğru uzanırken önde ikinci bir plana çıkarak tekrar periferie döner (Morcher 1L). Çengelin ucunda yerleşmiş

olan delik kapsüle hasar vermeden halkanın skleraya sütünasyonunu sağlar (Resim 2). Ek destek gereken ileri derecede zonül hasarı olan gözlerde kullanılmak üzere iki çengelli tipleri de üretilmiştir (Morcher 2L). Lens kapsül içine yerleştirilirken halkanın çengelli kısmını zonül kaybının olduğu bölgeye yönlendirilmesine dikkat edilmelidir. Çentikteki delikten geçirilen 10-0 prolen sütün ile çengel zonül kaybı olan bölgede hazırlanan sklera flebinin altında bağlanır. Sütünasyon ab-interno yapılabileceği gibi ab-externo skleral fiksasyon da tarif edilmiştir (13). Genellikle fako sonuna kadar geçici bir düğüm atılması, ameliyatın sonunda ise uygun gerginlikte sıkılaştırılması tavsiye edilir. Çentik skleraya sütünle edilebildiği için mükemmel destek sağlayarak cerrahi sırası ve sonrasında kapsül ve GIL'nin santralizasyonunu sağlar.

#### **Kapsül Germe Segmenti**

Ahmed tarafından tasarlanan kapsül germe segmenti (Morcher tip 6D) Cionni KGH'nın 90 derecelik bir kısmı olarak PMMA'dan üretilmiştir. Bu kısmı halkanın çentiğinin ucunda geçici veya kalıcı fiksasyonu sağlar.

**Resim 2. A:** Cionni'nin modifiye kapsül germe halkasında PMMA halkaya çentik şeklinde yerleştirilmiş olan parça ile skleraya fiksasyon mümkün olur. **B:** Geniş zonül defektlerinde iki çentikli tipleri de geliştirilmiştir.



mak amacıyla bir delik vardır. Ayrıca bu deliğe bir iris kancasının takılması ile de kapsül desteği sağlanabilir (14).

### *Kapsül kenar halkası*

Nishi tarafından geliştirilen kapsül kenar halkasının prensibi kompresyon inhibisyon temeline dayanır (15). Bu halkanın kenarları 90 derece açı yapacak şekildedir. 0,7 mm genişlikte ve 0,2 mm kalınlıktadır. Yüzeyi cilasızdır. Amaç bu halka ile kapsülün ekvatorunda keskin, devamlı olmayan bir bant oluşturularak lens epitel hücrelerinin arka kapsüle geçişinin engellenmesidir. Kapsül germe halkasına benzer şekilde implante edilir. Menapace ve arkadaşları kapsülde kesifleşmeyi önlemenin 3 yolu olduğunu bildirmişlerdir (16): Birincisi, boşluk olmazsa hücre olmaz prensibine dayanır. Arka kapsül ile optik arasındaki boşluk yok edilebilirse çoğalan lens epitel hücreleri araya giremeyecektir. KGH varlığında halka arka kapsülü gererek optiğin arka yüzeyine yapıştırmaktadır. Böylece gerginliğe bağlı katlantılar da kaybolacaktır. İkincisi, KGH'nın yaratacağı devamlı olmayan kapsül kıvrımı lens epitel hücrelerinin arka yüzeye geçişini engelleyecektir. Üçüncü prensibe göre de ön lens kapsülünün optik ve arka kapsüle temas edememesi ile ön kapsül kenarı arka yüzündeki lens epitel hücrelerinin farklılaşması gerçekleşmez. Böylece ön kapsül fibrozis ve kontraksiyonundan kaçınılmış olur. Bu özellikle geniş köşeli kenarlı KGH'larında etkilidir.

### *Aniridi halkaları*

Travmatik, cerrahi veya kolobom, aniridi gibi konjenital kusurlarda kozmetik ve fonksiyonel amaçla geliştirilmiş halkalardır. Bu halka, PMMA maddesinden KGH ve buna eklenmiş diğ şekline eşit aralıklı siyah PMMA uzantılı iris diyaframından oluşur (Morcher tip 50C) (2). Geniş iris kusurlarında iki aniridi halkası birlikte kullanılır. Böylece açık alanlar diğ halkanın kapalı alanları ile örtüştürülür. İris rengine uygun olacak şekilde 4 farklı renkte ayarlanmış renkli aniridi halkaları da geliştirilmiştir (Ophthec). Kapsül içerisine yerleştirilmesinde bir forsepsin yardımı gereklidir. KGH ile birlikte kullanılacaklarsa GİL yerleştirildikten sonra aniridi halkası kapsül içine yerleştirilir.

Bir diğ tipi ise kolobom gibi geniş sektöryel defektleri veya iridodiyalizde kullanılan kolobom halka şeklinde KGH'dır. Bu tipinde 60 veya 90 derecelik bir alanı kaplamak üzere renkli plaklar geliştirilmiştir (Morcher 96E ve F tipleri). Geniş iris defektlerinde iki halka birlikte kullanılabilir (16). Ayrıca üveal tümör ç-

karımı sonrasında gelişen kusurların kapatılmasında da kullanım yeri vardır.

### *Kapalı Katlanabilir Kapsül Halkası*

Dick ve arkadaşları kapalı katlanabilir kapsül germe ve kenar halkası geliştirmişlerdir (17). Bu halka 16 segmentten oluşmaktadır (Morcher tip 2, 2A). Bu halkanın PMMA kısımları en az 0,2 mm kalınlıktadır ve iç yönde açılanma veren geçiş zonu vardır. Bu açılanma iyi sertlik ve şekil hafızası sağlarken kapsül kılıf büzülmesine karşı direnci artırır. Aralarında %28 su ihtiva eden hidroksetil metakrilat ve metil metakrilat içeren kopolimer halka segmentleri yer alır. Bu hidrofilik kısımlar PMMA kısımlara göre daha geniş (0,3 mm) ve daha uzundur (2,23 mm). Katlanabilme özelliğini sağlamak için orta kısımları daha inceltmiştir. Halkanın ön ve arka yüzleri köşeli yapılmıştır. Burada amaç 360 derecelik bariyer oluşturarak arka kapsül kesifliği oranını azaltmaktır. Yüksekliği 0,8 mm olduğu için ön kapsülün arka kapsüle temasını da engelleyerek kapsül kılıfını açık tutar. Aksiyel uzunluğu 21 mm üzerinde olan gözlerde 10,2 mm çaplı olan halka daha küçük gözlerde ise 9,2 mm çaplı olanın tercih edilmesi önerilmektedir. Şekil hafızası çok iyi olduğu için vikoelastik enjeksiyonu sonrası kapsül içine yerleştirilir. Ek bir manevra yapılmasına ihtiyaç duymaz ve zonüllere yüklenen güç azdır. Yazarlar 104 insan gözünde bu halkayı kullanmışlar ve cerrahi esnasında veya takip eden 6 aylık sürede herhangi bir komplikasyonla karşılaşmamışlardır. Kapsül kılıfında büzülme normal KGH'larına göre daha az bulunmuş, ön kapsül kesifliği de az oranda rastlanmıştır.

### **KULLANIM ALANLARI**

Zonüllerin bütünlüğünde bir bozukluk olduğunun cerrahi öncesinde anlaşılması avantajlıdır. Fakodonezis, iridodonezis, lens sublüksasyonu, ön kamarada vitre varlığı belirgin olduğu için rahatlıkla muayenede fark edilir. Ancak şüpheli olgularda bazı gizli bulguların varlığı araştırılmalıdır (18). Pupilla kenarı ile ön lens kapsülü arasında boşluk, nükleusta hafif desantralizasyon, iriste fokal iridodonezis, basınç altında vitre tansiyon çizgilerinin zonül hasarlı bölgeye yönelmesi, eksantrik bakışlarda lens zonülünün görülebilir olması ve lens periferinin şeklinde bozukluk zonüllerde hasarı düşündürmelidir.

Kapsül destek yetersizliği katarakt cerrahisi sırası veya sonrasında ve GİL implantasyonu sırasında komplikasyonlara zemin hazırlar. KGH'ları katarakt cerrahisi sırasında kapsülün normal şeklini korumak ve böylece

kapsülün kollapsını ve aspirasyonunu engellemek, gücü tüm zonüllere eşit olarak dağıtarak daha güçlü kapsül desteği sağlamak ve ön kamaraya vitre prolapsını engellemek amacıyla kullanılmaktadırlar (5). Halka yerleştirildiğinde kapsülün kontürü tekrar oluşurken KGH fornixsin aspire edilmesini ve daha fazla zonül yırtılmasını engeller (16). Kapsülün cerrahi sonrasında da 360 derece gergin dairesel pozisyonunda kalmasına yardımcı olur ve bu GİL'nin pozisyonunun bozulma riskini azaltır, ancak tamamen engelleyemez (5). Ayrıca kapsül kılıf çapı, kapsül açıklığı, kılıfın dairesel şekli, GİL'nin şekli ve santralizasyonunun korunmasına yardımcı olurlar (19).

Lens zonüllerinin bütünlüğünün bozulduğu çeşitli rahatsızlıklarda kapsül germe halkaları kullanılabilir. En sık kullanım bulunduğu rahatsızlık olan psödoeksfoliasyon olgularında kapsül kılıfında gevşeklik ve zonülerde zayıflık vardır. Bu sebeple katarakt cerrahisinde kapsülün yırtılma riski artarken fako esnasında cerrahin nükleusu döndürmesi zorlaşır ve zonüllere gelen yük artar. Psödoeksfoliasyonlu gözlerde uygulanan fako cerrahisinde KGH kullanımı ile ameliyat sırasındaki komplikasyon oranının anlamlı olarak azaldığı saptanmıştır (20,21). Bayraktar ve arkadaşları her grupta 39 göz olacak şekilde KGH koydukları ve koymadıkları fako uygulanan hastaları karşılaştırmışlar, KGH kullanılan gözlerde komplikasyon oranının daha az geliştiğini ve daha yüksek oranda kapsül içine GİL yerleştirilmesinin uygulanabildiğini gözlemişlerdir (5). Lee ve arkadaşları 20 hastanın bir gözüne GİL beraberinde KGH yerleştirirken diğer gözlerine sadece GİL yerleştirmişler ve Scheimpflug kamera ile GİL'nin kayma derecesini ölçmüşler, sonuçta KGH yerleştirilen gözlerde anlamlı olarak daha az kayma olduğunu gözlemişlerdir (22). KGH'ları bir kadrandan fazla zonül kaybında yeterli olmazlar. Ancak, Jacob ve arkadaşları zonül kaybının 150 dereceye kadar olduğu olgularda standart KGH kullanımının başarılı sonuç verdiği bildirilmiştir (10). Psödoeksfoliasyonlu katarakt beraberinde glokomu da olan, ilaç ile tedavi edilebilen veya cerrahi geçirmiş gözlerde katarakt cerrahisi sırasında KGH kullanımının ek bir problem yaratmadığı bildirilmiştir (8).

Zonül liflerinde gevşeklik veya eksiklik olduğunda GİL-kapsül kompleksinde cerrahi sonrasında iyileşme süresinde kontraksiyon ve zonüllerin gevşek olduğu bölgeden uzaklaşma gelişebilir. Psödoeksfoliasyonlu gözlerde kapsül kontraksiyonu ve fimozis sıklıdır. Bu kapsüloleksisin tam kapanması ve GİL'nin kaymasına sebep olur (11). Domuz ve tavşan gözlerinde yapılan bir çalışmada GİL'nin şeklinin KGH kullanıldığında daha iyi korunduğu bildirilmiştir (19). Psödoeksfoliasyonlu, özellikle pupillaları iyi genişlemeyen olgun kataraktlarda da

cerrahi sonrası geç dönemde, kapsül fimozisi bir risktir ve arka kapsül kesafeti gelişerek ikinci bir cerrahi girişim gerekebilir. Bu tip olgularda cerrahiden sonra geç dönemde (ortalama 8 yıl) spontan dislokasyon da bildirilmiştir (23). Bu sebeple psödoeksfoliasyon olgularında geç fiksasyonu da kolaylaştırmak amacıyla KGH kullanımını savunan yazarlar vardır (14). Ayrıca cerrahide KGH yerindeyken ön kapsülün cilalanmasının da önemi vurgulanmaktadır (16).

Travmatik kataraktlarda lens bütünlüğü bozulabileceği gibi zonüllerde ayrılma, fakodonezis, lens süblüksasyonu ve bazen de vitre prolapsusu gelişebilir. Bu tip olgularda KGH kullanılması (24) ve zonül hasarı 5 saat kadranından büyükse skleraya fissasyonu önerilmektedir (25). Yurdakul ve arkadaşları fako cerrahisi uygulanamayan seçilmiş travmatik lens süblüksasyonu olgularında ekstrakapsüler katarakt çıkarımı beraberinde de KGH kullanılabileceğini bildirmişlerdir (25). Yazarlar bu olgularda KGH'nin özellikle hidrodiseksiyon sonrasında yerleştirilmesi gerektiğini savunmaktadırlar.

Marfan sendromunda zonüllerin bir kısmı uzamış veya yerinden kopmuş olabilirken diğer bir kısmı da yerinde olduğu için lenste süblüksasyon gelişir. Bu hastalık ilerleyici olabilir. Bu olgularda KGH kullanımı ve bunların skleraya dikilmesi tavsiye edilmektedir (26). Marfan sendromu beraberinde, homosistinüri, Weill-Marchesani sendromu, hiperlizinemi, ve sülfid oksidaz eksikliği gibi herediter sistemik hastalıklarda lenslerne konjenital süblüksasyon gelişebilir. Bu sebeple KGH kullanımı önerilmektedir (27,28).

Kolobomlu gözlerde katarakt ameliyatında kullanımının sulkus GİL'ne göre daha iyi sonuç vereceği bildirilmiştir (29).

Skleroderma, porfiri, hiperlipoproteinemi gibi metabolik hastalıklarda KGH kullanımı tavsiye edilir. İdiyopatik lens süblüksasyonları, sferofaki ve konjenital sifilizde lens süblüksasyonu gelişerek anizometri sebebi olabileceğinden KGH kullanılabilir (2).

Vitrektomi uygulanmış olan gözlerde uzun süre silikon yağı tamponu da ilerleyici zonül atrofisine sebep olmaktadır (16). Bu tip olgularda fakoemülsifikasyona başlamadan KGH takılması önem taşımaktadır. Ayrıca, aksiyel uzunluğu 26 mm'den fazla olan gözlerde, glokom cerrahisi sonrası ve sekizden fazla kesi uygulanmış radyal keratotomili gözlerde de KGH kullanımı önerilmektedir. Kombine katarakt ve vitre cerrahileri uygulanacak olan olgularda KGH arka kapsülü gereceği ve periferik retinanın izlenmesine izin vereceği için kullanımının faydalı olacağı düşünülmektedir (16).

Arka kapsüle düzgün devamlı dairesel kapsüloreksis yapılması planlandığında da KGH kullanımının arka kapsülü davul bezi gibi gerip düzgünleştireceği için kullanılabileceğini savunanlar vardır (16). Ancak kapsülün bütünlüğünden şüphe duyulan olgularda ve arka polar kataraktlarda kullanımından kaçınılması tavsiye edilir (6).

Kapsül kenar halkaları, pediatrik katarakt cerrahilerinde bir alternatif olabileceği gibi ön kapsülde fibrozis riski yüksek olan psödoekfoliasyonlu, retinitis pigmentozalı ve üveitli gözlerde ve vitrektomi ameliyatı gerekebilecek çocuklarda kullanılması önerilmektedir (30). Nishi ve arkadaşları aynı hastaların katarakt ameliyatlarında bir gözlerine kenarlı kapsül halkası ile birlikte GİL yerleştirmiş, diğer gözlerine ise sadece GİL yerleştirmişlerdir (30). Takip eden 6. ay, 1. ve 2. yıllarda ön kapsülde kesiflik ve büzülme, arka kapsül kesiflik skoru karşılaştırılmış ve köşeli kapsül halkası konulan gözlerde bu oranların anlamlı olarak daha düşük olduğunu bulmuşlardır. Lensin genişliği ile ön kapsülün GİL ile temasını ve dolayısıyla lens epitel hücrelerinin göçünü engellediği savunulmaktadır.

## KOMPLİKASYONLAR

Kapsül germe halkalarının implantasyonu ile ilişkili az sayıda komplikasyon bildirilmiştir. Bir olguda enjektörle kapsül içine yerleştirdiği düşünülen KGH'nın ön kamara açısına yerleşmiş olduğu görülmüştür (31). Genelde rahat yerleştirilebilseler de yerleştirme esnasında zonül diyalizinde genişleme, arka kapsülde yırtılma ve kapsülün KGH ile birlikte arkaya tamamen dislokasyonu bildirilmiştir (16). Eğer ön kapsüloreksiste gelişen yırtık eksantrik veya büyükse KGH implantasyonunda yırtık büyüyebilir ve kapsül içi pozisyonundan disloke olabilir. Eğer arka kapsül yırtığı KGH yerleştirilmeden gelişmişse, ancak yırtık arkada düzgün yuvarlak kapsülöreksise dönüştürülebilirse halka yerleştirilir. KGH yerleştirildikten sonra arka kapsülde yırtık gelişirse cerrahi sırasında veya sonrasında KGH ve birlikte GİL'nin vitre içine dislokasyonu gelişebilir (32). KGH içerideyken yırtık gelişirse de yırtık devamlı yuvarlak forma dönüştürülmeye çalışılmalıdır. Eğer bu mümkün olmazsa KGH çıkarılmalıdır. KGH çıkarımını kolaylaştırmak amacıyla ucundaki deliğe 10-0 prolen geçirilmesi önerilmektedir (33). Eğer çıkarma işlemi çok zor olacaksa halka yerinde bırakılır, ancak arkaya disloke olma ihtimali akılda tutulmalıdır.

Bazı olgularda cerrahi esnasında GİL beraberinde KGH yerleştirildiğinde yine de cerrahi sonrası dönemde kapsülde fimozis ve GİL-kapsül kompleksinde dislokas-

yon izlenmiştir (34). Ahmed ve arkadaşları bu tip olgularda cerrahi olarak tekrar pozisyonuna yerleştirmekte KGH'larının fibrotik kapsül ile birlikte skleraya fikasyonunun cerrahiyi kolaylaştırdığı düşüncesindedirler (14).

Marfan sendromunda erişkin yaşlarda da kullanımı ile iyi santralizasyon sağlanabildiği, ancak zonüllerin zaman içerisinde durumunun ne olacağı bilinemediği için geç sublüksasyonları kesinlikle önleyemeyeceği bildirilmiştir (27). Marfan sendromunda KGH uygulandığında ameliyat sonrası geç dönemde lens epitel proliferasyonu sonucu kapsülde gelişen fimozise bağlı olarak GİL desantralizasyonu gelişebilmektedir (35).

Konjenital lens sublüksasyonlarında Cionni'nin modifiye KGH kullanımlarında da %88,9 hastada 0,5 ve üzeri görme elde edilmiştir (36). Yazarlar %10 olguda 10-0 prolen sütürün 1 yıl içerisinde koptuğunu gözlemleyerek bu olgularda 9-0 prolenin yüklenen güce daha iyi dayandığını bildirmişlerdir. Ancak, bu halkanın da kullanımının sınırlı olduğu durumlar vardır. Öncelikle sublükse lenslerde kapsüloreksis küçük ve desantralize olabilir. Bu durumda modifiye halka yerleştirmesi zor olabilir. Yine kapsüloreksisin küçüklüğüne bağlı olarak sütür ön kapsülün kenarını zorlayabilir. Ayrıca sütür ön kapsül önünde kalarak irise sürtünerek pigment salınımı ve kronik üveite sebep olabilir (16). Moreno-Montanes Cionni KGH'larını kullandıkları olgularında 1 yıl içerisinde arka kapsül kesifliği dışında bir komplikasyon görmemişler bunu da hastaların genç yaşına bağlamışlardır (37). Lam ve arkadaşları da konjenital lens ektopili bir olguda kapsülü santralize etmek amacıyla tek sütürle halkayı skleraya sütüre etmişlerdir. Bu olgunun bir gözünde GİL'nin yerleştirilmesi esnasında ekvatoryal kapsülde yırtılma gelişirken diğer gözünde bir komplikasyon gözlememişlerdir (38).

## SONUÇ

Kapsül germe halkaları, bozulmuş zonül içeriği olan olgularda katarakt cerrahisi sırasında oldukça etkili bir alet olduklarını kanıtlamışlardır. KGH'larının katarakt cerrahisinde kullanımı ile gevşek bir lens stabilize edilerek fakoemülsifikasyon ve GİL implantasyonunun tamamlanması sağlanır. Gergin kapsül ekvatoru traksiyon manevralarında karşı reaksiyon yaratarak zonül diyalizinin ilerlemesini engeller. KGH'nın fako sırasında yerleştirilmesi sonra yerleştirmeye göre manevraların daha emniyetli yapılmasını sağlar. Kapsüle iletilen güç halka sayesinde dairesel olarak tüm zonüllere yayılır. Beraberinde kapsül-zonül bariyeri kısmen tekrar oluştu-

ğundan ön kamaraya vitre prolapsusu engellenir veya azaltılır.

Ayrıca, KGH kullanım ile kapsül kılıfı şeklini korur, kollabe olmaz, epitel hücrelerinin göçü kısmen engellenir. Kapsül kılıf çapı, kapsül açıklığı, kılıfın dairesel yapısı korunarak kapsül fibrozis sendromu ve geç GİL desantralizasyonu bir dereceye kadar engellenir.

Keskin kenarlı kapsül halkaları ek olarak lens epitel göçünü inhibe ederek arka kapsül kesifliği gelişimini ve YAG kapsülotomi ihtiyacını azaltır.

Ancak KGH'nın kullanımı ile cerrahi süresi uzar, masrafı artar. Ayrıca kapsül oval şeklini alamayacağından lensin kırılması zorlaşacaktır.

Sonuç olarak zonül yetersizliği veya zayıflığı olan olgularda kapsül germe halkaları cerraha yardımcı aletler olarak yerlerini almaya başlamışlardır. Uygun olguların seçimi ile halkalar önümüzdeki yıllarda daha yaygın kullanıma kavuşacak gibi görünmektedirler.

#### KAYNAKLAR

- Hara T, Hara T, Yamada Y. Equator ring for maintenance of the completely circular contour of the capsular bag equator after cataract removal. *Ophthalmic Surg* 1991; 22: 358-359.
- Gimbel HV, Sun R. Clinical applications of capsular tension rings in cataract surgery. *Ophthalmic Surg Lasers* 2002; 33: 44-53.
- Hara T, Hara T, Sakanishi K, Yamada Y. Efficacy of equator rings in experimental rabbit study. *Arch Ophthalmol* 1995; 113: 1060-1065.
- Witschel B, Legler U. The capsular ring. *Video Journal of Cataract and Refractive Surgery [videotape]*. 1993; 9: 4.
- Bayraktar Ş, Altan T, Küçüksümer Y, Yılmaz ÖF. Capsular tension ring implantation after capsulorhexis in phacoemulsification of cataracts associated with pseudoexfoliation syndrome. Intraoperative complications and early postoperative findings. *J Cataract Refract Surg* 2001; 27: 1620-1628.
- Fine IH. The capsular tension ring: indications for use. *Cataract & Refractive Surgery Today* 2004; January: 32-33.
- Gimbel HV. Implantation the capsular tension ring. *Cataract & Refractive Surgery Today* 2004; January: 29-30.
- Köz ÖG, Yarengümel A, Akyol S, Kural G. Kapsül germe halkası ile fakoemülsifikasyon cerrahisi uygulanan psödoeksfolyasyonlu olgularda glokom ve postoperatif sonuçların ilişkisi. *MN Oftalmoloji* 2004; 11: 114-118.
- Ahmed II, Cionni RJ, Kranemann C, Crandall AS. Optimal timing of capsular tension ring implantation: Miyake-Apple video analysis. *J Cataract Refract Surg* 2005; 31: 1809-1813.
- Jacob S, Agarwal A, Agarwal A, Agarwal S, Patel N, Lal V. Efficacy of a capsular tension ring for phacoemulsification in eyes with zonular dialysis. *J Cataract Refract Surg* 2003; 29: 315-321.
- Price Jr FW, Mackool RJ, Miller KM, Koch P, Oetting TA, Johnson AT. Interim results of the United States investigational device Study of the Ophthec capsular tension ring. *Ophthalmology* 2005; 112: 460-465.
- Cionni RJ, Osher RH. Management of profound zonular dialysis or weakness with a new endocapsular ring designed for scleral fixation. *J Cataract Refract Surg* 1998; 24: 1299-1306.
- Ahmed II, Crandall AS. Ab externo scleral fixation of the Cionni modified capsular tension ring. *J Cataract Refract Surg* 2001; 27: 977-981.
- Ahmed II, Chen SH, Kranemann C, Wong DT. Surgical repositioning of dislocated capsular tension rings. *Ophthalmology* 2005; 112: 1725-1733.
- Nishi O, Nishi K, Sakanishi K. Inhibition of migrating lens epithelial cells at the capsular bend created by the rectangular optic edge of a posterior chamber intraocular lens. *Ophthalmic Surg Lasers* 1998; 29: 587-594.
- Menapace R, Findl O, Georgopoulos M, Rainer G, Vass C, Schmetterer K. The capsular tension ring: Designs, applications, and techniques. *J Cataract Refract Surg* 2000; 26: 898-912.
- Dick HB. Closed foldable capsular rings. *J Cataract Refract Surg* 2005; 31: 467-471.
- Osher RH. Weak zonules. Identifying the subtle signs of zonular damage. *Cataract & Refractive Surgery Today* 2005; April: 55-56.
- Lee DH, Lee H-Y, Lee KH, Chung KH, Joo C-K. Effect of a capsular tension ring on the shape of the capsular bag and opening and intraocular lens. *J Cataract Refract Surg* 2001; 27: 452-456.
- Aslan BS, Altıparmak UE, Duman S. Psödoeksfolyasyon sendromlu gözlerde fakoemülsifikasyon sırasında kapsül germe halkası uygulananın cerrahi komplikasyonlara etkisi. *T Oft Gaz* 2003; 33: 596-599.
- Bayraktar Ş, Altan T, Küçüksümer Y, Yılmaz ÖF. Psödoeksfolyasyon sendromu ile birlikte olan kataraktların fakoemülsifikasyonu sırasında kapsülöksisi takiben kapsül germe halkası uygulaması. *MN Oftalmoloji* 2001; 8: 117-121.
- Lee D-H, Shin S-C, Joo C-K. Effect of a capsular tension ring, on intraocular lens decentration and tilting after cataract surgery. *J Cataract Refract Surg* 2002; 28: 843-846.
- Jehan FS, Mamalis N, Crandall AS. Spontaneous late dislocation of intraocular lens within the capsular bag in pseudoexfoliation patients. *Ophthalmology*. 2001; 108: 1727-31.
- Cionni RJ, Osher RH. Endocapsular ring approach to the subluxed cataractous lens. *J Cataract Refract Surg* 1995; 21: 245-249.

25. Yurdakul NS, Küçükbay S, Uğurlu Ş, Maden A. Travmatik lens sublüksasyonu olgularında ekstrakapsüler katarakt ekstraksiyonu ile kapsül germe halkası kullanımı: Ön çalışma. *T Klin Oftalmoloji* 2002; 11: 126-129.
26. Devranoğlu K, Başerer T, Özdemir H, Tanıdır R, Özkan Ş. Marfan sendromlu olgularda vizyon kaybına cerrahi yaklaşımımız. *T Oft Gaz* 2001; 31: 188-192.
27. Kohnen T, Baumeister M, Bühren J. Scheimpflug imaging of bilateral foldable in-the-bag intraocular lens implantation assisted by a scleral-sutured capsular tension ring in Marfan's syndrome. *J Cataract Refract Surg* 2003; 29: 598-602.
28. Özcan AA, Özdemir N. Özellikle fako olgularında kapsül germe halkası implantasyonu. *MN Oftalmoloji* 2003; 10: 12-15.
29. Mizuna H, Yamada J, Nishiura M, Takahashi H, Hino Y, Miyatani H. Capsular tension ring use in a patient with congenital coloboma of the lens. *J Cataract Refract Surg* 2004; 30: 503-506.
30. Nishi O, Nishi K, Menapace R, Akura J. Capsular bending ring to prevent posterior capsule opacification: 2 year follow-up. *J Cataract Refract Surg* 2001; 27: 1359-1365.
31. Little BC, Richardson T, Morris S. Removal of a capsular tension ring from the anterior chamber angle. *J Cataract Refract Surg* 2004; 30: 1832-1834.
32. Bhattacharjee H, Bhattacharjee K, Das D, Jain PK, Chakraborty D, Deka S. Management of a posteriorly dislocated endocapsular ring and a foldable acrylic intraocular lens. *J Cataract Refract Surg* 2004; 30: 243-246.
33. Moreno-Montanes J, Heras H, Fernandez-Hortelano A. Extraction of endocapsular tension ring after phacoemulsification in eyes with pseudoexfoliation. *Am J Ophthalmol* 2004; 138: 173-175.
34. Waheed K, Eleftheriadis H, Liu C. Anterior capsular phimosis in eyes with capsular tension ring. *J Cataract Refract Surg* 2001; 27: 1688-1690.
35. Dietlein TS, Jacobi PC, Konen W, Krieglstein GK. Complications of endocapsular tension ring implantation in a child with Marfan's syndrome. *J Cataract Refract Surg* 2000; 26: 937-940.
36. Cionni RJ, Osher RH, Marques DMV, Marques FF, Snyder ME, Shapiro S. Modified capsular tension ring for patients with congenital loss of zonular support. *J Cataract Refract Surg* 2003; 29: 1668-1673.
37. Moreno-Montanes J, Sainz C, Maldonado MJ. Intraoperative and postoperative complications of Cionni endocapsular ring implantation. *J Cataract Refract Surgery* 2003; 29: 492-497.
38. Lam DSC, Young AL, Leung ATS, et al. Scleral fixation of a capsular tension ring for severe ectopia lentis. *J Cataract Refract Surg* 2000; 26: 609-612.