

Juvenil Glokomda Hafif Künt Travma Sonrası Gelişen Miyopi ve Siliokoroidal Efüzyon

Özgül Altıntaş (*), Nursen Yüksel (*), Süleyman Kaynak (**), V. Levent Karabaş (*)

ÖZET

10 yaşında erkek hasta 1 gün önce sol gözüne gelen küçük bir darbe sonrası azalan görme şikayetiyle kliniğimize başvurdu. Geldiğinde sol göz görmesi 5-10 cm'den parmak sayma düzeyinde idi. Göziçi basıncı 4mmHg, ön kamarada 2 mm düzeyinde hifeması mevcuttu. Gözdibi muayenesinde hem arterlerde hem de venlerde aşırı dilatasyon ve kıvrım artışı, c/d oranı 0.4 ve commotio retinae görünümü tespit edildi. Kırılma kusuru siklopleji sonrası otorefraktometrede sferik eşdeğeri -8.60 D(-7.50 (116-2.25) D) ölçüldü. Sağ göz görmesi ise 0.7 düzeyinde ve göziçi basıncı 44 mmHg idi. Gözdibi muayenesinde totale yakın glokomatöz optik atrofi tespit edildi. Arter ve venlerin normal konfigürasyonda olduğu görüldü. Tedavinin 4. gününde sol göz görmesi 0.2 düzeyine ve göziçi basıncı 47 mmHg'ya yükseldiği görüldü. Ön kamaradaki hifeması çekilen hastanın sol gözdibi muayenesinde totale yakın glokomatöz optik atrofi olduğu, kırılma kusurunun ve arter ve venlerin çaplarının normale döndüğü saptandı. Sağ göz göziçi basıncı üçlü topikal medikasyona rağmen tedavi boyunca 35-45 mmHg olarak ölçüldü. Bilateral juvenil glokom tanısı konan hastaya bilateral trabekülektomi önerildi. Juvenil glokomlu hastada minör travma sonrası gelişen siliokoroidal efüzyon ve miyopi ilginç olması nedeniyle literatür ışığında sunuldu.

Anahtar Kelimeler: Travma, miyopi, siliokoroidal efüzyon, juvenil glokom

SUMMARY

Myopia and Ciliochoroidal Effusion After a Minor Blunt Trauma in Juvenile Glaucoma

10-year-old boy was hit on his left eye by a small toy one day ago he was admitted to our clinic with the complain of visual loss in his left eye. The visual acuity at this time was finger counting at 5-10 cm in the left eye. Slit lamp examination of the left eye revealed a slightly shallower anterior chamber and 2mm hyphema. Intraocular pressure(IOP) was 4 mmHg. Dilated ophthalmoscopy showed commotio retinae and dilatation and engorgement of both arteries and veins, and c/d ratio was 0.4. The spherical equivalent of the refraction measured by autorefractometer was -8.60 D(-7.50 (116-2.25) D) in the left eye. The visual acuity at this time was 0.7 in the right eye and IOP was 44 mmHg. Dilated ophthalmoscopy showed nearly total glaucomatous optic atrophy while the arteries and veins in normal configuration. In the 4th day of treat-

(*) Kocaeli Üniversitesi Tıp Fakültesi Göz Hastalıkları AD.

(**) Dokuz Eylül Üniversitesi Tıp Fakültesi Göz Hastalıkları AD.

Yazışma adresi: Dr. Özgül Altıntaş, Yavuz Sultan mah., Rihtım cad., Sahil Konak, M blk., D:12, 41900, 60 evler, Kocaeli.
E-posta: ozgulaltintas@yahoo.com

Mecmuaya Geliş Tarihi: 21.03.2005
Düzeltilmeden Geliş Tarihi: 03.04.2006
Kabul Tarihi: 22.05.2006

ment, the visual acuity improved to the level 0.2 and the IOP elevated to 47 mmHg in the left eye. At this time, the c/d ratio was nearly totally glaucomatous optic atrophy in the left eye, refraction and the configuration of arteries and veins were returned to normal. The IOP in the right eye was 35 mmHg in spite of three topical antiglaucomatous agents. Bilateral trabeculectomy was suggested to the patient with the diagnosis of bilateral juvenile glaucoma. The ciliochoroidal effusion and traumatic myopia after a minor blunt trauma is presented in accordance to the literature.

Key Words: Trauma, myopia, ciliochoroidal effusion, juvenile glaucoma

Kunt göz travması sonrası gelişen geçici miyopi literatürde sık bildirilmiş ve travmatik miyopi olarak isimlendirilmiştir. Miyopik kaymanın -1 ile -9.75 diyopteri (D) arasında değiştiği ve travmayı takip eden aylarda normal değerlere döndüğü bildirilmiştir (1,2). Dotan ve Oliver ise kunt göz travması sonrası travmatik miyopi gelişmeden ön kamara sığlaşması ve uveal efüzyon gelişen 3 olgu tanımlamışlar (3). Romem ve ark.(4), ve Kurtner ve ark.(5), ise kunt travma sonrası gelişen travmatik miyopiye geçici akut açı kapanması glomun eşlik edebileceğini bildirmişlerdir.

Hafif, kunt travma sonrası siliokoroidal efüzyon ve silier cisim ödemi nedeniyle travmatik miyopi geliştiğini düşündüğümüz juvenil glomlu hastanın literatür ışığında değerlendirilmesi amaçlandı.

OLGU

10 yaşında erkek hasta, 1 gün önce sol gözüne küçük bir oyuncak parçasının hafif bir şekilde çarpması sonrası azalan görme şikayetiyle kliniğimize başvurdu. Geldiğinde sol göz görmesi 5-10 cm'den parmak sayma düzeyinde idi. Biyomikroskop ile yapılan ön segment muayenesinde sol göz korneası saydam, ön kamarasında diğer göz ön kamara ile karşılaştırıldığında minimal sığlaşma ve 2 mm düzeyinde hifema, lens periferinde minimal kesiflik mevcuttu. Göziçi basıncı (GİB) 4mmHg idi. Hifeması nedeniyle tekrar kanama riski taşıyan hastaya ilk muayenede gonyoskopik muayene yapılmadı. 1'er damla %1 Siklopentolat Hidroklorür ve %2.5 Fenilefrin Hidroklorür ile pupilla dilatasyonu sonrası yapılan göz dibi muayenesinde hem arterlerde hem de venlerde aşırı dilatasyon ve kıvrım artışı, optik sinir başı sınırlarında silinme, c/d oranı 0.4 tespit edildi ve göz dibi dumanlı ödemli commotio retinae görünümü nedeniyle uveal efüzyon geliştiği düşünüldü. Kırılma kusuru siklopleji sonrası otorefraktometrede sferik eşdeğeri -8.60D miyopi (-7.50 (116-2.25) D) ölçüldü (Şekil 1B).

Sağ göz görmesi ise 0.7 düzeyinde ve biyomikroskop ile yapılan ön segment muayenesi normaldi. Göziçi basıncı 44 mmHg idi. Kırılma kusuru siklopleji sonrası

otorefraktometrede +0.50(5-0.50) D ölçüldü. Gonyoskopik muayenesinde grade 3 açık açı tespit edildi. 1'er damla %1 Siklopentolat Hidroklorür ve %2.5 Fenilefrin Hidroklorür ile pupilla dilatasyonu sonrası yapılan göz dibi muayenesinde totale yakın glomatoz optik atrofi tespit edildi. Arter ve venlerin normal konfigürasyonda olduğu görüldü (Şekil 1A). Her iki göz kornea çapları horizontal ve vertikalde 12 mm ölçüldü. Hasta sağ juvenil glom ve sol travmatik hifema ve suprakoroidal efüzyon öntanısı ile yatırıldı. Üçlü topikal antiglomatoz ajan ile sağ gözün; siklopentolat hidroklorür günde 3 defa 1 damla ve steroidli damla günde 4 defa 1 damla ile sol gözün tedavisi düzenlendi.

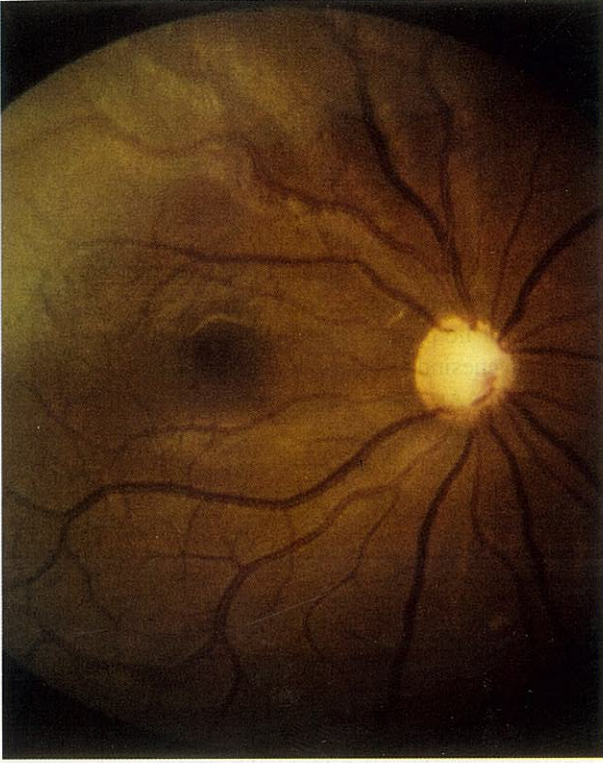Travmadan 5 gün sonra, tedavinin 4. gününde sol göz görmesi 0.2 düzeyine ve GİB'nin 47 mmHg 'ya yükseldiği görüldü. Ön kamaradaki hifeması çekilen hastanın sol göz dibi muayenesinde arter ve venlerin çaplarının normale döndüğü ve totale yakın glomatoz optik atrofi olduğu saptandı (Şekil 2B). Sağ göz GİB topikal medikasyona rağmen tedavi boyunca 35-45 mmHg olarak ölçüldü. Siklopleji sonrası otorefraktometrede sağ göz kırılma kusuru +0.50(5-0.50) D, sol gözde ise +0.50 D ölçüldü. Bilateral juvenil glom tanısı konan hastaya bilateral trabekülektomi önerildi.

TARTIŞMA

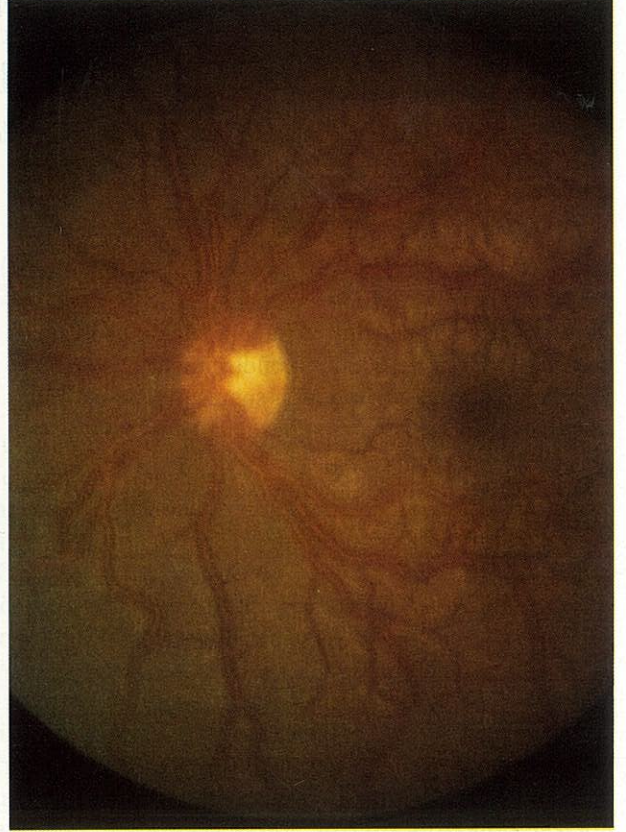
Bu olguda minimal kunt göz travması sonrası gelişen geçici hipotoni ve miyopi gözlemlendi. Tedavi sonrası kısa sürede hem miyopisi hem de hipotonisi düzelen hastanın zemininde juvenil glom olduğu görüldü.

Kunt travma sonrası gelişen travmatik miyopi literatürde genellikle -1 ila -6 D arasında değişmektedir (1). Ikeda ve ark. -9.75 ve -8.9 D travmatik yüksek miyopi gelişen 2 olgu bildirmişlerdir (2). Bizim olgumuzda -8.60 D miyopik kayma ile literatürle paralellik göstermektedir. Kunt travma sonrası gelişen geçici miyopinin patogenezi pek çok hipotez ile açıklanmaya çalışılmış fakat kesinlik kazanamamıştır. Silier spazm (1), uveal efüzyon (3), lens-iris düzleminin öne doğru yer değiştirmesi (5), kristalin lensin ön-arka kalınlığının artması (6)

**Şekil 1. (A) Sağ gözdeki muayenesinde totale yakın glokomatöz optik atrofi
(B) Sol gözdeki muayenesinde hem arterlerde hem de venlerde aşırı dilatasyon ve kıvrım artışı,
ve gözde dumanlı, ödemli commotio retinae görünümü**



A



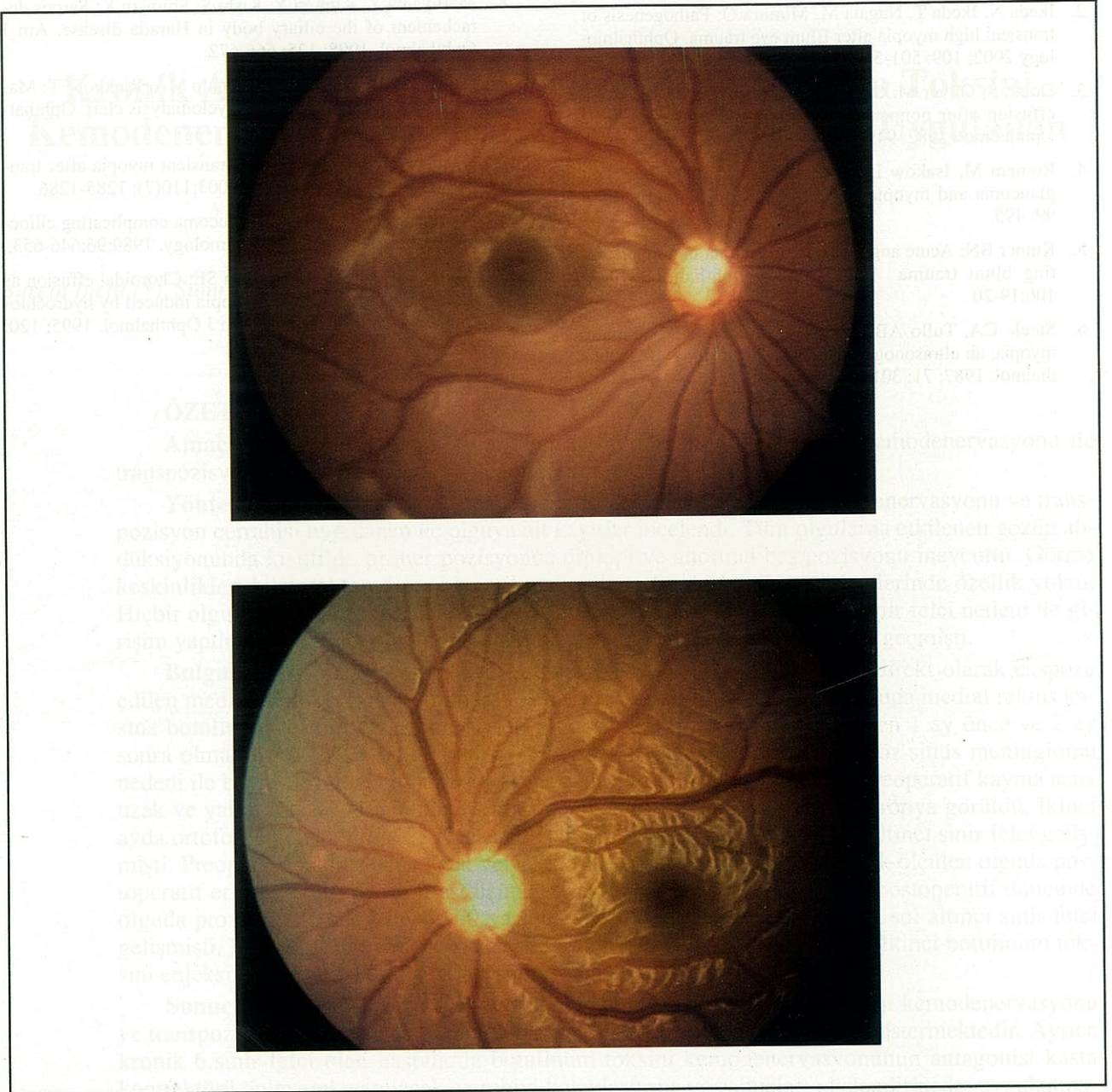
B

künt travma sonrası görülen travmatik miyopi gelişim sebepleri arasında sayılmaktadır.

Künt göz travması sonrası silier ve de koroid damarların geçirgenliğinde artış olur ve ekstrasvasküler alana plasma kaçağı nedeniyle silier cisim ödemi ve siliokoroidal effüzyon gelişebilir (6). Uveaskleral bağlar özellikle koroidin silier cisim kısmında çok zayıf olduğundan (7) künt travma sonrası anüler siliokoroidal effüzyon koroidin diğer bölgelerinden daha belirgin olacaktır (8). Siliokoroidal effüzyon, silier prosesler ile beraber tüm silier cismin öne doğru yer değiştirerek silier sulkusun daralmasına ve hatta tamamen kapanmasına neden olabilir. Silier cisim, iris ve lens öne doğru yer değiştirebilir. Silier prosesler ve gevşeyen lens zonülleri arasındaki mesafe azalır. Bütün bu değişiklikler lens kalınlığının artmasına ve kristalin lensin daha da öne doğru yer değiştirmesine neden olur. Öne doğru kayan lens-iris düzlemi ön kamaranın daralmasına ve künt göz travması sonrası miyopik kaymaya neden olabileceği ve tüm bu değişimlerin ultrasonik biyomikroskopi (UBM), B-scan US ile tespit edilebileceği bildirilmiştir (2). Ikeda ve ark., silier cisim ödemiyle beraber

siliokoroidal efüzyon, açığı kapanması glokomu, miyopik kayma, lens kalınlaşması ve sıg ön kamara klinik bulgularının birarada görülmesini yeni bir hastalık olarak tanımlamışlar ve siliokoroidal efüzyon sendromu olarak adlandırmışlardır. Travmatik siliokoroidal efüzyona silier kasın skleral boynuzdan ayrılması ile oluşan siklodializ eşlik edebilir (2). Bu duruma ciddi oküler hipotoni eşlik eder. Siklodializ, özellikle siklopleji ile tedavi edilmişse, travmayı takip eden günler ve haftalar içinde spontan düzelebilir (9,10). Olgumuza ilk muayenesinden itibaren ve tedavisi boyunca siklopleji uygulandı. İlk günlerdeki ciddi hipotoni tedavinin 3. günü normal değerlere ve de 4. günü GİB 47mm Hg'a ulaştı. Diğer gözün ilk başvuruda dahi GİB yüksek ve glokomatöz optik sinir başı bulgularının olması; travma geçiren gözde göziçi basıncının ve siliokoroidal efüzyonun düzelmesiyle de glokomatöz optik sinir başı bulgularının görülmesiyle, hastanın henüz tanı almamış juvenil glokom olduğu sonucuna varıldı. Hastada travma sonrası siklodializ eşlik eden siliokoroidal effüzyon sendromu geliştiği düşü-

Şekil 2. (A) Sağ gözdibi muayenesinde totale yakın glokomatöz optik atrofi
(B) Tedavinin 4. günü sol gözdibi muayenesinde arter ve venlerin çaplarının normale döndüğü ve optik sinir başında totale yakın glokomatöz optik atrofi olduğu saptandı



nüldü. Travma sonrası geçici miyopi gelişen hastalarda UBM ile silier cisim, ön kamara ve lens değerlendirilmeli, hipotoni durumunda gonioskopi ile siklodializ varlığı araştırılmalıdır (10). UBM yokluğunda siliokoroidal efüzyon B-scan US (11,12), lens kalınlığı ise her iki durumda da A-scan US(6) ile görüntülenebilir. Kliniğimizde o dönemde UBM mevcut değildi. Bu olgudaki ekşiğimiz, siliokoroidal effüzyonu UBM, A ve B-scan US ile

görüntüleyememiş olmamız ve tanıya tedaviye cevap ve hikayeden ulaşmamızdır.

Hafif künt travma sonucu gelişen siliokoroidal efüzyon ve travmatik miyopi ilginç olması nedeniyle literatür eşliğinde sunuldu. Olguda mevcut bulunan juvenil glokom nedeniyle olgumuzda travmanın etkisi artmış olabilir.

KAYNAKLAR

1. Duke-Elder S: System of Ophthalmology, Vol. 5. London. Kimpton. 1970;354-355.
2. Ikeda N, Ikeda T, Nagata M, Mimura O: Pathogenesis of transient high myopia after Blunt eye trauma. *Ophthalmology* 2002; 109: 501-507.
3. Dotan S, Oliver M: Shallow anterior chamber and uveal effusion after nonpenetrating trauma to the eye. *Am J Ophthalmol.* 1982; 94:782-784.
4. Romem M, Isakow I, Dolev Z: Posttraumatic transient glaucoma and myopia [letter]. *Am J ophthalmol.* 1985; 99: 495.
5. Kutner BN: Acute angle closure glaucoma in nonperforating blunt trauma [letter]. *Arch Ophthalmol.* 1988; 106:19-20.
6. Steele CA, Tullo AB, Marsh IB, Storey JK: Traumatic myopia; an ultrasonographic and clinical study. *Br J Ophthalmol.* 1987; 71: 301-303.
7. Hogan MJ, Alvarado JA, Weddell JE: *Histology of the Human Eye: An Atlas and Textbook.* Philadelphia.WB Saunders. 1971; 303-319.
8. Maruyama Y, Kimura Y, Kishi S, Shimizu K: Serous detachment of the ciliary body in Harada disease. *Am J Ophthalmol.* 1998; 125: 666-672.
9. Ormerod LD, Baerveldt G, Sunalp MA, Riekhof FT: Management of the hypotonous cyclodialysis cleft. *Ophthalmology.* 1991; 98: 1384-1393.
10. Kühle M, Naumann GOH: Transient myopia after trauma. [letter]. *Ophthalmology.* 2003;110(7): 1285-1286.
11. Fourman S: Angle-closure glaucoma complicating ciliocoroidal detachment. *Ophthalmology.* 1989;96:646-653.
12. Söylev MF, Green RL, Feldon SE: Choroidal effusion as a mechanism for transient myopia induced by hydrochlorothiazide and triamterene. *Am J Ophthalmol.* 1995; 120: 395-397.