

## Primer Açık Açılı Glokomlu Gözlerde Makula Kan Akımının Ölçümü

Özcan Ocakoğlu (\*), Nevbahar Tamçelik (\*\*), Hüseyin Göksoy (\*\*\*)

### ÖZET

**Amaç:** Farklı safhalardaki primer açık açılı glokomlu (PAAG) gözlerde, tarayıcı laser Doppler flowmetre (TLDF) kullanarak, makulanın kan akış değerlerinin ölçümü ve normal gözler ile karşılaştırılması

**Gereç-Yöntem:** Görme alanlarındaki değişikliklere göre erken glokom, orta dereceli glokom ve ileri devre glokom olarak 20' şer kişilik gruplar halinde 3 ayrı kategoriye ayrılan toplam 60 PAAG'lu hasta ve yaş grubu uygun 20 normal şahıs (kontrol grubu) çalışmaya alındı. Makula bölgesinin kan akımı Heidelberg Retina Flowmetresi (HRF) kullanılarak ölçüldü. Her hastanın ve normal olgunun sadece birer gözünden alınmış görüntülerin değerlendirildi. 2'den az mikrotitreşimli görüntüler arasından seçim yapılarak, en iyi kalitedeki perfüzyon haritası üzerinden 10x10 piksellik ölçüm kareleri kullanılarak kan akış parametreleri (hacim, akım ve hız) arbitrar üniteler (AU) olarak ölçüldü. İstatistiksel analizde SPSS 10.0 istatistik paketinin içinde bulunan One-Way ANOVA testi grup karşılaştırmalarında, Dunnett ve Bonferroni eşlendirmesi ise ikili karşılaştırmalarda kullanıldı. Anlamlılık sınırı <0.05 olarak kabul edildi.

**Sonuçlar:** Kontrol grubu ile her üç devre glokomlu hastaların yaş ortalamaları ve göziçi basınç (GİB) seviyeleri arasında anlamlı bir farklılık yoktu (Dunnett,  $p>0.05$ ). Kontrol grubunda, makuler kan akış parametreleri (hacim, akım ve hız) sırasıyla,  $23,1\pm 3,9$  AU;  $339,2\pm 33,8$  AU ve  $1,77\pm 0,4$  AU iken, erken devre glokomda bu değerler sırasıyla  $20,14\pm 3,4$  AU;  $294,18\pm 44,3$  AU ve  $1,31\pm 0,2$  AU; orta dereceli glokomda  $14,91\pm 2,02$  AU,  $246\pm 22,4$  AU ve  $1,09\pm 0,2$  AU; ileri devre glokomda ise sırasıyla  $13,33\pm 1,87$  AU,  $211,69\pm 15,2$  AU ve  $0,83\pm 0,0$  AU bulundu. Tüm devrelerdeki glokomlu hastaların kan akış değerleri, kontrol gözlerin ölçümlerinden daha düşük idi (Dunnett,  $p<0.05$ ). Özellikle "akım" ve "hız" değerlerindeki azalmalar erken devre glokomlu gözlerde bile kontrol gözlerle oranla anlamlı bulundu (Dunnett,  $p<0.05$ ). Glokom devreleri arasında, görme alanında kayıp arttıkça makular kan akış değerlerinde anlamlı azalmalar olduğu görüldü (Bonferroni,  $p<0.05$ ).

**Yorum:** Bu sonuçlar PAAG'lu gözlerde, glokomun ciddiyeti ile paralel, makula bölgesi kan akış değerlerinin azaldığını göstermektedir. Morfolojik ölçüm yöntemleri kullanılarak tespit edilebilen makula kalınlığında azalmanın, bu bölgenin kan akışındaki yetersizliğe bağlı olabileceğini düşünmekteyiz.

**Anahtar Kelimeler:** Makular kalınlık, makula kan akımı, glokom, Heidelberg Retinal Flowmeter

(\*) Doç. Dr., İ.Ü. Cerrahpaşa Tıp Fakültesi Göz Hastalıkları

(\*\*) Prof. Dr., İ.Ü. Cerrahpaşa Tıp Fakültesi Göz Hastalıkları

(\*\*\*) Asis. Dr., İ.Ü. Cerrahpaşa Tıp Fakültesi Göz Hastalıkları

Yazışma adresi: Dr. Özcan Ocakoğlu, Çakmak Mah. Soyak Yenisehir Şelale Evleri

C-3 Blok Kat 7 Da.30, Ümraniye - Kadıköy/İstanbul

E-posta: ocakoglu@superonline.com ocakoglu@istanbul.edu.tr

Mecmuaya Geliş Tarihi: 28.1.2004

Kabul Tarihi: 05.11.2004

## SUMMARY

### Measurement of Macular Blood Flow in Eyes with Primary Open Angle Glaucoma

**Purpose:** To measure the macular blood flow in eyes with different stages of primary open angle glaucoma (POAG) and to compare the macular blood flow values obtained from glaucomatous eyes with those measured in the normal eyes.

**Material and Method:** 60 eyes of 60 patients with POAG and 20 eyes of 20 subjects, constituting the healthy control group, were included study. Glaucomatous eyes were separated in three subgroups as early glaucoma, moderate glaucoma and advanced glaucoma, according to the visual field changes. Macular blood flow of all eyes was measured with Heidelberg Retinal Flowmeter (HRF). The parameters of blood flow (volume, flow and velocity) were estimated as arbitrary units using 10 x 10 pixels frames, after processing the values taken from the group of eyes only including one eye of the patient with less than 2 microwaves but not the other eye to be more precise. The data were analyzed using SPSS software. The One-way ANOVA test was used for assessing the relationship between measurements obtained from all eyes from each four group. Dunnett and Bonferroni corrections were used as Post-Hoc tests.

**Results:** There was no significant difference between the mean age and the mean intraocular pressure of control eyes and glaucomatous eyes (Dunnett,  $p>0.05$ ). In control eyes, the macular blood flow values of volume, flow and velocity were  $23,07\pm3,9$  AU;  $339,2\pm33,8$  AU and  $1,77\pm0,4$  AU, respectively. In early glaucomatous eyes, these values were  $20,1\pm3,4$  AU;  $294,18\pm44,3$  AU and  $1,31\pm0,2$  AU, respectively. In moderate glaucomatous eyes, the volume, flow and velocity of macula were  $14,9\pm2,02$  AU,  $246\pm22,4$  AU and  $1,09\pm0,2$  AU, respectively. In advanced glaucomatous eyes, the macular blood flow parameters were  $13,33\pm1,87$  AU,  $211,69\pm15,2$  AU and  $0,83\pm0,0$  AU, respectively. We found a significant decrease in eyes with all three stages of glaucoma compared with control eyes (Dunnett,  $p<0.05$ ). Especially, "flow" and "velocity" values of early glaucomatous eyes were significantly lower than control eyes (Dunnett,  $p<0.05$ ). The most significant decrease in macular blood flow parameters was found in the eyes with advanced visual field loss (Bonferroni,  $p<0.05$ ).

**Conclusion:** We measured a decrease in the macular blood flow in glaucomatous eyes compared with values from the normal eyes. These findings suggest that the reduced macular blood flow values in glaucomatous eyes were associated with reduced macular thickness measured by morphological methods.

**Key Words:** Macular thickness, macular blood flow, glaucoma, Heidelberg Retinal Flowmeter

Yüksek GİB, glokomun oluşumunda en önemli risk faktörü olarak kabul edilmekle birlikte, gerek primer açık açılı, gerekse normal basınçlı glokomun patofizyolojisinde oküler kan akımındaki değişikliklerin de önemli rol oynadığı günümüzde iyi bilinmektedir (1,2,3).

Glokomlu gözlerde makula bölgesinin kalınlık ve hacmindeki değişikliklerin, hastalık ciddiyeti ile ilişkili olabileceği bildirilmiştir (4,5). Deneysel glokom modellerinde, perifovea bölgesindeki retina ganglion hücrelerinin sayısında önemli miktarda azalma olduğu gösterilmiştir (6). Makula bölgesinin kalınlık ölçümlerinin, glokomun ilerlemesinin tespitinde objektif ve kantitatif yeni bir parametre olabileceği ileri sürülmektedir (7). Makula kalınlık ölçümleri günümüzde Optik koherens tomografi (OCT) ya da Retina sinir lifi kalınlık analizörü (RTA) gibi morfolojik ölçüm teknikleri ile yapılabil-

mekte olup, elde edilen sonuçlar tekrarlanabilir ve güvenilir olarak kabul edilmektedir (4,5,7,8,9).

Glokomlu hastalarda makula bölgesinde sinir lifi tabakasındaki incelmeyi nedeni tam olarak anlaşılmış değildir. Glokomda hücre kaybına neden olan iki temel mekanizma; apoptozis ve nekrozdur. Her iki hücre kaybı sürecinde de altta yatan temel faktör olarak hücrel iskemide gösterilmektedir (10). Hücrel düzeyde kan akımı değişikliklerini klinik olarak değerlendirebilmek bugünkü teknikler ile mümkün değildir. Glokomlu gözlerde kan akım değişiklikleri, ya retrobulber bölgede renkli Doppler ultrasonografi ile ya da tarayıcı laser oftalmoskopi prensibi ile çalışan cihazlar kullanılarak optik disk ve retina düzeyinde incelenebilmektedir (11,12,13). Son yıllarda, glokomlu gözlerde peripapiller retina ve optik disk kan akımı değişiklikleri iyi incelenmişse de makula

kan akımı ile ilgili çalışmalar halen araştırma düzeyindedir.

Çalışmamızda görme alanındaki kayıpların ciddiyetine göre erken, orta dereceli ve ileri devre olarak sınıflandırılan glokomlu gözlerin makula kan akımı değerleri, yaşa uygun normal gözler ile karşılaştırılmalı olarak incelendi. Glokomun ciddiyeti arttıkça, makula kan akımı değerlerinde buna uyan azalma olup olmadığı araştırıldı. Çalışmada, optik Doppler prensibini tarayıcı laser oftalmoskopinin üstünlükleri ile birleştiren, tekrarlanabilir ve güvenilir ölçüm sonuçları veren ve klinik kullanıma uygun bir cihaz olarak kabul edilen HRF, kan akışölçeri olarak kullanıldı.

## GEREÇ ve YÖNTEM

Çalışma prospektif, kontrollü olarak hazırlanmış olup, 60 primer açık açılı glokom tanısı konmuş hasta ile bu hastaların yaş grubuna uyan 20 sağlıklı birey - kontrol grubu- çalışmaya alındı. Her hastanın ve kontrol bireylerin, kan akım ölçümleri için en uygun olan bir gözü çalışmaya dahil edildi.

Çalışmaya alınan tüm olgularda tıbbi, oküler ve aile anamnezi; görme keskinliği ölçümü, applanasyon ile GİB ölçümü, biyomikroskopik muayene, %2,5 fenilefrin (Mydrine) ve %1 tropicanamid ile genişletilmiş pupilladan optik diskin direkt ve indirekt incelenmesi yanısıra Humphrey Visual Field Analizörü 750 (Humphrey Instruments, San Leandro, CA, USA) cihazının santral 30-2 eşik testi programı kullanılarak görme alanı ölçümü yöntemlerini içeren tam oftalmolojik muayene yapıldı.

Kontrol gözler; glokom ya da retina patolojisi olmayan, göz içi cerrahisi ya da laser cerrahisi geçirmemiş, en iyi görmesi 0.5 ve üzeri, GİB ölçümleri <21 mmHg ve normal görme alanına sahip bireyler arasından seçildi. Bu kişilerin kan akış değerlerini etkileyebilecek diabet, hipertansiyon gibi sistemik hastalıkları yoktu.

Erken, orta derece ve ileri devre glokomlu gözler olarak 20'şer olguluk 3 alt gruba ayrılan PAAG'lu gözler görme alanlarındaki değişikliklere göre gruplandırıldı (14).

Erken glokomlu olarak kabul edilen görme alanı kriterleri;

- 1- Mean defekt (MD) ≤ -6 db
- 2- Patern standart sapma (PSD) haritasında <15 adet, p<%5 olasılıklı defekt varlığı
- 3- PSD haritasında <10 adet, p<%1 olasılıklı defekt varlığı
- 4- 5 derece merkezi alanda <15 dB defisit olmaması

Orta dereceli glokom olarak kabul edilen görme alanı kriterleri ;

- 1- MD < -12 dB
- 2- PSD haritasında <30 adet, p<%5 olasılıklı defekt varlığı
- 3- PSD haritasında <15 adet, p<%1 olasılıklı defekt varlığı
- 4- 5 derece merkezi alanda 0 dB defisit olmaması

İleri devre glokom olarak kabul edilen görme alanı kriterleri;

- 1- MD > -12 dB
- 2- PSD haritasında >30 adet, p<%5 olasılıklı defekt varlığı
- 3- PSD haritasında >15 adet, p<%1 olasılıklı defekt varlığı
- 4- 5 derece merkezi alanda 0 dB defisit varlığı

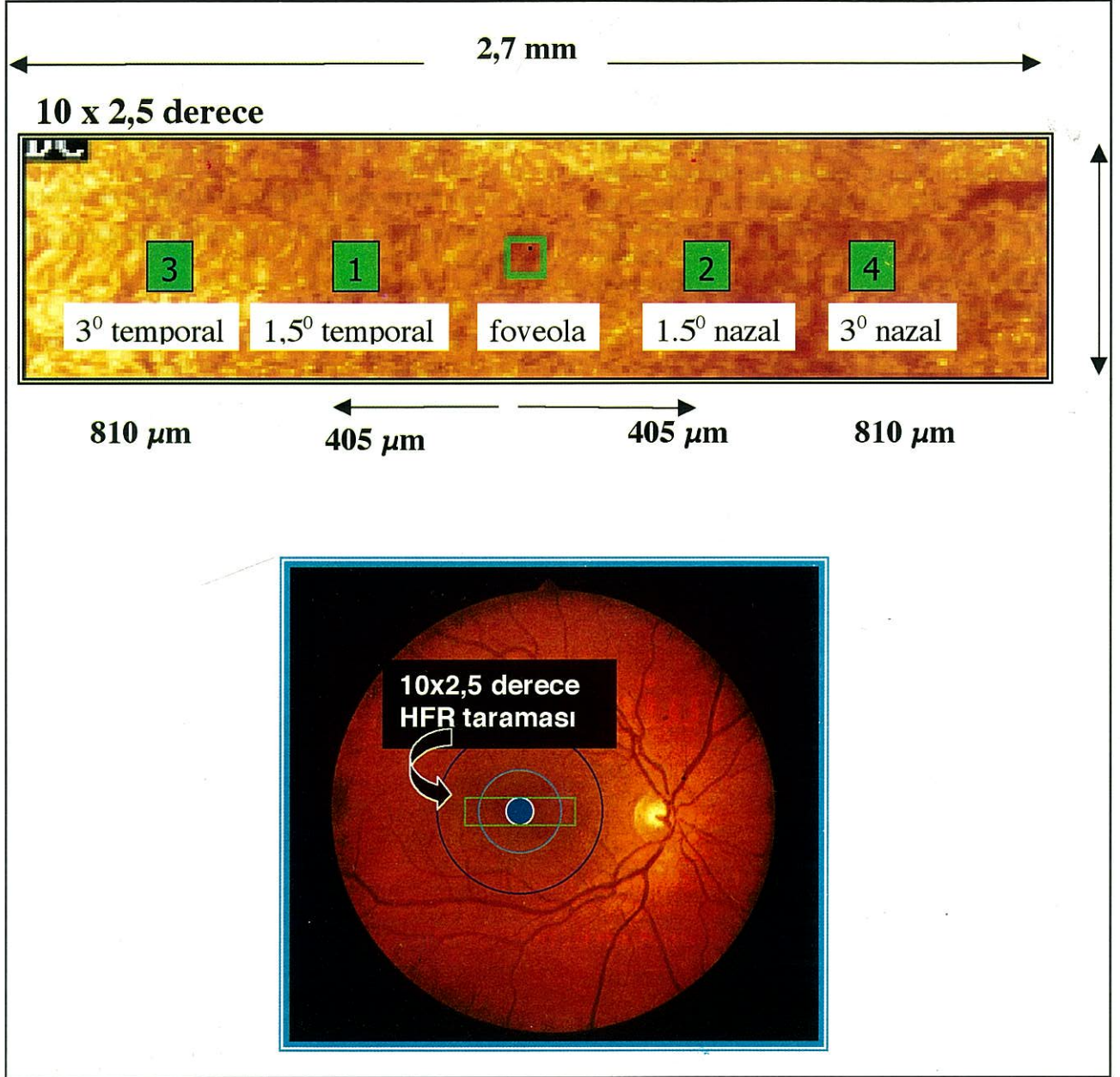
Görme alanı tetkiki ile aynı gün, bu mümkün olmadığında iki tetkik arasında en fazla 1 hafta ara bırakarak HRF (Heidelberg Engineering, Heidelberg, Germany) cihazı ile makula kan akımı ölçümleri yapıldı. Bu amaçla pupilla genişletildikten sonra 10x2,5 derece ölçüm alanı içinde makula bölgesi santralize edilerek hasta derin inspiyumda iken görüntüler kaydedildi (Şekil 1). Analiz için bu görüntüler içinden mikrotitreşimleri 2'den az olanları seçildi. Seçilen görüntü serisine fast Fourier dönüşümü uygulanarak çekilen sahanın perfüzyon haritası elde edildi. Bu haritaların üzerine foveoladan eşit mesafede (1,5'er derece aralık) dört adet 10x10 pikselik ölçüm kareleri yerleştirildi. Her bir nokta için 3'er kez tekrarlı ölçümler alınarak bu ölçümlerin ortalamaları makular hacim, akım ve hız değerleri -arbitrar üniteler- olarak kaydedildi (15). Ölçüm sonuçları değişik devredeki glokomlu ve kontrol gözler ile karşılaştırıldı. İstatistiksel analizde One-Way ANOVA testi, kontrol gözlerin glokom alt grupları ile ikili karşılaştırmalarda Dunnett testi, glokom alt gruplarının birbirleri ile olan karşılaştırmalarında Bonferroni eşlendirmesi kullanıldı. Anlamlılık sınırı <0.05 olarak kabul edildi.

## SONUÇLAR

Glokomlu ve normal gözlerin yaş ortalamaları, GİB ortalamaları ve görme alanı MD değerleri ortalamaları Tablo 1'de gösterildi. Gruplar arasında yaş ve GİB ortalamaları arasında fark yoktu (p>0.05), MD ortalamaları arasında ise anlamlı fark bulundu (One-way ANOVA, p<0.05).

Makula bölgesinden yapılan kan akış ölçümlerinin sonuçları Tablo 2'de gösterildi. Erken devre glokomda

Şekil 1. Sağ gözde makula bölgesinin perfüzyon haritası ve ölçüm noktaları



makuler kan akış parametreleri hacim, akım ve hız için sırasıyla  $20,14 \pm 3,4$  AU;  $294,18 \pm 44,3$  AU ve  $1,31 \pm 0,2$  AU iken; orta dereceli glokomda bu değerler sırasıyla  $14,91 \pm 2,02$  AU,  $246 \pm 22,4$  AU ve  $1,09 \pm 0,2$  AU; ileri devre glokomda sırasıyla  $13,33 \pm 1,87$  AU,  $211,69 \pm 15,2$  AU ve  $0,83 \pm 0,0$  AU, kontrol grubunda ise  $23,07 \pm 3,9$  AU;  $339,2 \pm 33,8$  AU ve  $1,77 \pm 0,4$  AU sırasıyla bulundu. Tüm devrelerdeki glokomlu hastaların kan akış değerleri kontrol gözlerin ölçümlerinden daha düşük idi (Dunnett,  $p < 0,05$ ). Özellikle "akım" ve "hız" değerlerindeki azalmalar erken devre glokomlu gözlerde bile kontrol gözle-

re oranla anlamlı bulundu (Dunnett,  $p < 0,05$ ). Glokomlu gözlerde görme alanı kayıpları arttıkça, yani glokom ciddiyeti ile uyumlu olarak makula kan akış değerlerinde anlamlı azalmaların olduğu tespit edildi (Bonferroni,  $p < 0,05$ ).

#### TARTIŞMA

Primer açık açılı glokom (PAAG) göz içi basınç artışının hala en önemli risk faktörü olarak kabul edildiği; ilerleyici, multifaktöriyel bir hastalıktır.

**Tablo 1. Grupların demografik özellikleri**

	YAŞ (yıl)	GİB (mmHg)	MD (db)
ERKEN DEVRE GLOKOM (Ort±SD)	64,9 ± 6,0	18,1 ± 1,2	-4,32 ± 1,2
ORTA DERECELİ GLOKOM (Ort±SD)	66,8 ± 5,8	18,3 ± 1,24	-10,62 ± 0,8
İLERİ DEVRE GLOKOM (Ort±SD)	66,9 ± 5,6	18,5 ± 1,4	-20,16 ± 2,5
KONTROL (Ort±SD)	67,3 ± 9,0	17,5 ± 1,1	-1,26 ± 1,2

SD: Standart sapma

**Tablo 2. Değişik devre glokomlu gözler ve normal kontrol gözlerin makula kan akış ölçümleri**

	YAŞ (yıl)	GİB (mmHg)	MD (db)
ERKEN DEVRE GLOKOM (Ort±SD)	20,14 ± 3,4	294,18 ± 44,3	1,31 ± 0,2
ORTA DERECELİ GLOKOM (Ort±SD)	14,91 ± 2,02	246 ± 22,4	1,09 ± 0,2
İLERİ DEVRE GLOKOM (Ort±SD)	13,33 ± 1,87	211,69 ± 15,2	0,83 ± 0,0
KONTROL (Ort±SD)	23,07 ± 3,9	339,2 ± 33,8	1,77 ± 0,4

AU : Arbitrar ünite

SD : Standart sapma

Glokomun tanı ve takibinde optik diskin ve peripapiller sinir lifleri tabakasının klinik değerlendirmesi temeldir. Son zamanlarda, makula bölgesinin kalınlık ve hacim değişiklikleri üzerinde önemle durulan yeni değerlendirme kriterleridir. Makulanın hacim analizi, retina hacmi içindeki azalmadan ganglion hücre hasarının rolünün anlaşılabilmesinde önemli rol oynamaktadır. Günümüzde bu amaçla OCT ve RTA gibi temassız, invaziv olmayan morfolojik tanı teknikleri mevcuttur (4,5,7,8,9). Zeimer ve ark. glokomun ilerlemesinin makula hacminde ve kalınlığında azalmaya yol açtığını OCT tetkikleri ile ortaya koyabilmiştir (16,17). Makula hacmindeki azalmanın nereden kaynaklandığı sorusunun yanıtını ise glokomun patofizyolojisinde retina ganglion hücrelerinde görülen hücre kaybı mekanizması içinde aramak gereklidir. Glokomda iki temel hücre kaybı mekanizması vardır: Apoptozis (planlı hücre ölümü) ve nekroz (10). Her iki mekanizmanın da temelinde yatan ana faktör ise oküler kan akımındaki bozukluklar ve bu-

nun sonucu görülen hücresel iskemidir. Bunu ortaya koyan yöntemlerin artışı, glokomun erken tanısında yardımcı yeni parametreler temin edebilir.

Glokomlu gözlerde oküler kan akımı ile ilgili yapılan çalışmalarda ağırlık, optik diskin nöroretinal rim alanı, peripapiller retina ve lamina kribroza bölgesi üzerinde yoğunlaşmış (18,19); makula bölgesinin kan akımı genellikle gözardı edilmiştir. Grunwald ve ark.(20) mavi alan entoptik fenomeni kullanılarak, glokomlu gözlerde, makula da ölçtükları retina kan akımında otoregülasyon bozukluğu olduğunu ileri sürmüşlerdir. Bizim de çalışmamızda kullandığımız HRF cihazı ile, optik disk kan akım ölçümünde doğru ve tekrarlanabilir tespitler yapılabildiği kapiller tüp ölçümleri ile gösterilmiştir (21). Optik disk ve peripapiller retina kan akımı ölçümlerinde 10x10 piksellik ölçüm kareleri kullanılırsa, her üç parametre akım, hacim ve hız için tekrarlanabilirliğin arttığı bildirilmiştir (22,23).

Laser Doppler flowmetri (LDF) ve tarayıcı LDF ile makula bölgesinin kan akışı ölçümü güvenilir ve tekrarlanabilir olarak yapılabilir mi sorusu araştırılmıştır. Çeşitli çalışmalarda özellikle yaşa bağlı makula dejeneresansı tespit edilen gözlerde makula bölgesinin kan akımı değişiklikleri bu yöntemlerle incelenmiştir (24,25). Elde edilen tekrarlanabilir sonuçlar, makula bölgesi ölçümlerinin güvenli olarak yapılabileceğini düşündürmektedir. Ancak makula kan akımı kaynağının birden fazla olması ve HRF ile yapılan makula ölçümlerinde hangi derinliğe kadar ölçüm yapılabildiğinin tam olarak ortaya konulamaması hem bizim çalışmamızda hem de literatürde bu cihazla yapılmış diğer çalışmalarda karşılaşılan yetersizliklerdendir. Ancak gerek glokomlu gerekse normal tüm gözlerde yapılan ölçümlerde aynı yöntemin uygulanmış olması sonuçların birbirleri ile karşılaştırılabilmesine imkan sağlar.

Sonuç olarak, değişik devreli glokomlu gözlerin makula kan akımının incelendiği çalışmamızda; glokomlu gözlerde, makula kan akış değerlerinin sağlıklı gözlerle karşılaştırıldığında azaldığı görüldü. Görme alanlarındaki değişiklikler kriter alınarak yapılan devrelemede glokomun ciddiyeti arttıkça, makula kan akımının da azaldığı tespit edildi. Bu azalmaların retina ve makula bölgesindeki kapiller yapının kaybı ile ilişkili olabileceği düşünüldü (26). Bu durumun anatomik sonucu, glokomlu gözlerde OCT ve RTA gibi non invaziv tekniklerle gösterilebilen makula kalınlık azalmalarıdır. Canlı organizmada histolojik olarak bu sürecin gösterilmesinin mümkün olamayacağı aşikardır. HRF yöntemi kullanılarak bu durumun klinik şartlarda kantitatif öl-

çüm parametreleri ile indirekt olarak ortaya konulabileceğini düşünüyoruz. Kan akımı ölçümü ile ilgili deneyimlerimizin artması, makula kan akımının glokomlu gözlerde tanı ve takip kriteri olarak yerinin daha iyi olarak anlaşılmasına yardımcı olacaktır.

#### KAYNAKLAR

- Hayreh SS: Evaluation of optic nerve head circulation: review of the methods used. *J Glaucoma* 1997;6:319-330.
- Grunwald JE, Piltz JR, Hariprasad SM: Optic nerve blood flow in glaucoma: effect of systemic hypertension. *Am J Ophthalmol* 1999;127: 516-522.
- Grunwald JE, Piltz JR, Hariprasad SM ve ark: Optic nerve and choroidal circulation in glaucoma *Invest Ophthalmol Vis Sci* 1998; 39:2329-2336.
- Lederer DE, Schuman JS, Hertzmark E ve ark: Analysis of macular volume in normal and glaucomatous eyes using optical coherence tomography *Am J Ophthalmol* 2003; 135: 838-43
- Giovannini A, Amato G, Mariotti C: The macular thickness and volume in glaucoma: an analysis in normal and glaucomatous eyes using OCT *Acta Ophthalmol Scand Suppl.*2002; 236: 34-6
- Quigley HA, Nickell RW, Kerrigan LA ve ark: Retinal ganglion cell death in experimental glaucoma and after axotomy occurs by apoptosis *Invest Ophthalmol Vis Sci* 1995; 36: 774-786
- Greenfield DS, Bagga H, Knighton RW: Macular thickness changes in glaucomatous optic neuropathy detected using optical coherence tomography *Arch Ophthalmol.* 2003; 121:41-6
- Guedes V, Schuman JS, Hertzmark E ve ark: Optical coherence tomography measurement of macular and nerve fiber layer thickness in normal and glaucomatous human eyes. *Ophthalmology* 2003; 110: 177-89
- Asrani S, Challa P, Herndon L ve ark: Correlation among retinal thickness, optic disc and visual field in glaucoma patients and suspects: a pilot study. *J Glaucoma* 2003; 12: 119-28
- Harris A, Chung HS, Ciulla TA, Kagemann L: Progress in measurement of ocular blood flow and relevance to our understanding of glaucoma and age-related macular degeneration. *Pro Retin Eye Res.* 1999; 18: 669-87
- Birinci H, Danaci M, Oge I ve ark: Ocular blood flow in healthy and primary open-angle glaucomatous eyes *Ophthalmologica.* 2002 216:434-7
- Hafez AS, Bizzarro RL, Lesk MR: Evaluation of optic nerve head and peripapillary retinal blood flow in glaucoma patients, ocular hypertensives, and normal subjects *Am J Ophthalmol.* 2003;136:1022-31
- Ocakoğlu Ö, Tamçelik N, Üstündağ C ve ark: Erken glokomda optik sinir başı ve peripapiller retina kan akımının tarayıcı laser doppler flowmetri ile incelenmesi *T Oft Gaz* 2000; 30: 409-
- Lachkar Y, Baron P, Berkani M ve ark: Scoring system for chronic open-angle glaucoma *J Fr Ophthalmol* 2003; 26: 137-41
- Rawji MH, Flanagan JG: Intraocular and interocular symmetry in normal retinal capillary perfusion. *J Glaucoma* 2001; 10: 4-12
- Zeimer R, Shahidi M, Meri M ve ark: A new method for rapid mapping of the retinal thickness at the posterior pole *Invest Ophthalmol Vis Sci* 1996; 37: 1994-2001
- Zeimer R, Asrani S, Zou S ve ark: Quantative detection of glaucomatous damage at the posterior pole by retinal thickness mapping *Ophthalmology* 1998; 105: 224-231
- Nicolelea MT, Hnik P, Drance SM: Scanning laser Doppler flowmeter study of retinal and optic disc blood flow in glaucomatous patients *Am J Ophthalmol* 1996;122: 775-783
- Michelson G, Langhans MJ, Groh MJM: Perfusion of the juxtapapillary retina and the neuroretinal rim area in primary open angle glaucoma *J Glaucoma* 1996; 5:91-98
- Grunwald JE, Riva CE, Stone RA ve ark: Retinal autoregulation in open-angle glaucoma *Ophthalmology*, 1984; 91: 1690-4
- Nicolelea MT, Hnik P, Schulzer M ve ark: Reproducibility of retinal and optic nerve head blood flow measurements with scanning laser Doppler Flowmetry *J Glaucoma* 1997;6:157-164
- Chauhan BC, Smith FM: Confocal scanning laser Doppler flowmetry: experiments in a model flow system *J Glaucoma* 1997;6:237-45
- Michelson G, Schmauss B: Two-dimensional mapping of the perfusion of the retina and optic nerve head. *Br J Ophthalmol* 1995; 79:1126-32.
- Grunwald JE, Hariprasad SM, DuPont J ve ark: Foveolar choroidal blood flow in age-related macular degeneration *Invest Ophthalmol Vis Sci.* 1998;39 :385-90
- Remsch H, Spraul CW, Lang GK ve ark: Changes of retinal capillary blood flow in age-related maculopathy *Graefes Arch Clin Exp Ophthalmol.* 2000;238:960-4
- Spraul CW, Lang GE, Lang GK ve ark: Morphometric changes of the choriocapillaris and the choroidal vasculature in eyes with advanced glaucomatous changes *Vision Res* 2002; 42: 923-32