

## Pediatric Katarakt Olgularına Cerrahi Yaklaşımımız

Yaşar Küçüksümer (\*), Canan Aslı Utine (\*\*), İrfan Perente (\*\*), Mehmet Ali Kevser (\*\*\*),  
Ömer Faruk Yılmaz (\*\*\*\*)

### ÖZET

**Amaç:** Kliniğimizde pediatrik katarakt tanısıyla opere edilen olguların klinik özellikleri, cerrahi yaklaşımımız ve sonuçlarımızın retrospektif incelenmesi ve pediatrik kataraktlara gün-  
cel yaklaşımın belirlenmesi.

**Yöntem:** Beyoğlu Göz Eğitim ve Araştırma Hastanesinde Mayıs 1993 ve Nisan 2004 ara-  
sında pediatrik katarakt tanısıyla opere edilen ve düzenli kontrollerine gelen 47 hastanın 77 gö-  
züne ait kayıtlar retrospektif olarak incelendi. Olgular; cerrahi yaş, eşlik eden oküler ve sistemik  
anomaliler, uygulanan operasyon tekniği, komplikasyonlar, son görme keskinlikleri, sonuç ref-  
raksiyon kusurları ve optik rehabilitasyon açısından değerlendirildi.

**Bulgular:** Pediatric katarakt tanısı ile 77 göz (17 unilateral, 30u bilateral olmak üzere top-  
lam 47 hasta) opere edildi. Cerrahi yaşı ortalama  $6.27 \pm 4.59$  yıl, takip süresi ortalama  $42.16 \pm$   
 $18.24$  ay idi. En iyi düzeltilmiş görme keskinliği yaş gruplarında ayrı ayrı incelendi ve anlamlı  
artış saptandı ( $p < 0.05$ ). Karşılaşılan postoperatif erken dönem komplikasyon inflamatuvar  
membran oluşumu idi. Optik rehabilitasyon amacıyla 32 gözde primer göziçi lensi implantasyo-  
nu (GİL), 15 gözde gözlük ve ya kontakt lens kullanımı uygulandı ve sekonder GİL implantas-  
yonu planlandı.

**Sonuç:** Pediatric katarakt cerrahisinde prognoz; müdahalenin doğru zamanlaması, uygun  
cerrahi teknikle hareket edilmesi ve postoperatif dönemde ambliyopi ve binoküler görme açısın-  
dan yakın takip ve tedavi uygulanmasına bağlıdır. Erken dönemde katarakt ekstraksiyonu, pos-  
terior kapsulotomi, anterior vitrektomi ve katlanabilir GİL implantasyonu; hem unilateral, hem  
bilateral pediatric katarakt olgularında en iyi postoperatif görsel sonuçları vermektedir.

**Anahtar Kelimeler:** Pediatric katarakt, arka kapsul kesafeti

### SUMMARY

#### Pediatric Cataracts: Our Surgical Approach

**Purpose:** Retrospective evaluation of the clinical characteristics of the pediatric cataract  
patients, our surgical approach and the surgical outcomes in our clinic and to outline the current  
approach on pediatric cataracts.

**Method:** The records of patients who underwent pediatric cataract operation between May  
1993 and April 2004 in Beyoglu Eye Research and Training Hospital, and who were followed-

(\*) Op. Dr., Beyoğlu Göz Eğitim ve Araştırma Hastanesi, Şef Yardımcısı

(\*\*) Op. Dr., Beyoğlu Göz Eğitim ve Araştırma Hastanesi

(\*\*\*) Op. Dr., Beyoğlu Göz Eğitim ve Araştırma Hastanesi, Başhekim

(\*\*\*\*) Prof. Dr., Beyoğlu Göz Eğitim ve Araştırma Hastanesi, Göz Kliniği Şefi  
Yazarların, çalışmayla ilgili herhangi bir finansal kazançları bulunmamaktadır.

**Yazışma adresi:** Dr. Canan Aslı Utine, Güzelbahçe sokak No:14/4 Hancıoğlu Apt.  
Nişantaşı / İstanbul Tel: (0533) 558 76 35 - (0212) 343 85 86

*Mecmuaya Geliş Tarihi: 26.06.2005*

*Düzeltilmeden Geliş Tarihi: 21.11.2005*

*Kabul Tarihi: 24.11.2005*

up regulary, were retrospectively examined. The cases were evaluated with respect to age of surgery, concomitant ocular and systemic abnormalities, operation technique, complications, resultant visual acuities and refractive errors, and optical rehabilitation modalities.

**Results:** A total of 77 eyes of 47 patients (17 unilateral, 30 bilateral) were operated. The mean age of surgery was  $6.27 \pm 4.59$  years, duration of follow-up was  $42.16 \pm 18.24$  months. Best corrected visual acuity was evaluated in three separate age groups and significant improvement was detected ( $p < 0.05$ ). Inflammatory membrane formation was detected in the early postoperative period. For the optical rehabilitation, primary intraocular lens (IOL) implantation was performed in 32 eyes; aphakic spectacles or contact lenses were used and secondary IOL implantation was planned in 15 eyes.

**Conclusion:** In pediatric cataract surgery, prognosis depends on the correct timing of the intervention, proper surgical technique selection, close follow-up and management for the treatment of amblyopia and gain of binocular vision. Best postoperative visual results in both unilateral and bilateral congenital cataract cases could be gained by early cataract extraction, posterior capsulotomy, anterior vitrectomy and foldable IOL implantation.

**Key Words:** Pediatric cataract, posterior capsule opacification

## GİRİŞ

Pediatrik katarakt, tedavi edilebilir çocukluk çağı körlüklerinin en sık sebebidir (1). Retina görüntüsünü bozmasının yanı sıra, görme yollarının normal gelişimini engellemesi nedeniyle de büyük önem taşımaktadır. Çocuklarda katarakt cerrahisi, görme sisteminin normal gelişimini sağlayarak etkilenen gözde mümkün olan en iyi görme keskinliğini elde etmeyi amaçlayan uzun bir sürecin ilk adımıdır. Pediatrik katarakt cerrahisi sonrası iyi bir görsel fonksiyon elde edilmesi; uygulanacak cerrahi metodun doğru seçimine, zamanlamasına ve uygulanışına, refraktif kusurun erken ve doğru tashihi ve devamlı görsel rehabilitasyona bağlıdır. Yeni cerrahi tekniklerin gelişmesi, göziçi lens (GİL) tasarımı ve materyallerindeki yenilikler ile, çocuklarda katarakt ekstraksiyonu ve afaki tashihi her geçen gün ilerlemektedir.

Bu çalışmada, kliniğimizde 1993'ten beri uygulanan pediatrik katarakt cerrahisi sonuçlarımızı ve konuya yaklaşımımızı özetlemeyi amaçladık.

## MATERYAL ve METOD

### Hasta Seçimi

Beyoğlu Göz Eğitim ve Araştırma Hastanesinde Mayıs 1993 ve Nisan 2004 ayları arasında pediatrik katarakt tanısıyla opere edilen ve düzenli kontrollerine gelen hastaların kayıtları retrospektif olarak incelendi. Hastalar, uygulanan operasyon, sonuç refraksiyon kurları, son görme keskinlikleri ve komplikasyonlar açısından değerlendirildi.

Ayrıca, başka merkezlerde pediatrik katarakt nedeniyle opere edilen ve postoperatif kontrolleri kliniğimiz-

de gerçekleştirilen hastalara ait kayıtlar arka kapsul keşafeti (AKK) gelişimi açısından incelendi.

### Preoperatif Değerlendirme

Kliniğimizde opere edilen hastalardan preoperatif olarak, kataraktın oluşma zamanı ve etyolojisi hakkında ayrıntılı anamnez alındı. Tam oftalmolojik muayene yapılarak hastaların görsel fonksiyonu değerlendirilme-ye çalışıldı. Tüm hastalarda, mümkün olabildiği kadarıyla, tercihi bakış testi veya Snellen eşeli ile görme keskinliği, pupiller ışık reaksiyonu ve göz hareketleri değerlendirildi. Biyomikroskopik muayene gerekli durumlarda sedasyon veya genel anestezi altında yapıldı. Göz içi basıncı (GİB) aplanasyon tonometresi ile, veya özellikle mikroftalmik gözlerde genel anestezi altında Schiotz tonometresi ile ölçüldü. Fundus muayenesi, A-mod ve B-mod ultrasonografi ile aksiyel uzunluk ve arka segment değerlendirildi. Hastalar, sistemik hastalık ve dismorfik özellikler açısından bir pediatrist tarafından değerlendirildi. GİL implantasyonu planlanan hastalarda, GİL gücü keratometri ve ultrasonik biyometri kullanılarak, HofferQ Holladay formülüne göre hesaplandı.

Genel anestezi verilmesine engel yaratan sistemik hastalığı bulunması (Lowe Sendromu, Edward Sendromu gibi) infantil katarakt cerrahisine kontraendikasyon olarak kabul edildi.

### GİL Gücü Hesaplanması

GİL gücü 1-2 yaş arasında %20 az düzeltilerek, 2-4 yaş arasında %15 az düzeltilerek, 4-8 yaş arasında %10 az düzeltilerek hesaplandı (2).

### Cerrahi teknik

Tüm hastalarda genel anestezi altında fakoaspirasyon tekniği uygulandı ve posterior kapsuloreksis (PK) yapıldı. Saydam korneal insizyondan sonra (temporal kadranda ve 3mm uzunlukta), ön kamarada kohesiv viskoelastik (Healon GV®) altında ve gerekli durumlarda tripan mavisi ile boyayarak 5-6 mm çapında anterior kapsuloreksis, lens materyalinin fakoaspirasyonu ve PK tüm hastalarda uygulandı. Beş yaşın altındaki çocuklarda rutin olarak PK ile anterior vitrektomi uygulandı. Onsekiz aydan küçük çocuklarda kapsül içi GİL implante edilmedi. Tercihen katlanabilir üç parça hidrofobik akrilik (AcrySof®) veya zorunlu durumlarda tek parça polimetilmetakrilat (PMMA) GİL implantları kullanıldı. Mikrokornea, nanoftalmus ve tüveit varlığında GİL implante edilmedi. Ameliyat sonunda, korneal kesi yerine 10/0 nylon sutur ile suturasyon yapıldı.

Optik rehabilitasyon amacıyla gözlük veya KL tercih edilen durumlarda, postoperatif dönemde 1. hafta içinde gerekli tashih yapıldı. Onsekiz aydan büyük yaş grubunda bazı hastalarda +2,50 / +3,00 D adisyonla bifokal camlar da kullanıldı.

### Postoperatif Bakım

Postoperatif olarak ilk hafta topikal steroid (Dexamethasone), antibiyotik damla (Tobramycin her 2 saatte bir), ve midriyatik damla (Tropicamide 2x1) başlandı. Takibeden 3 hafta, steroid ve antibiyotik azaltılarak devam edildi. Postoperatif kontrol muayenelerinde gerekli görüldüğü takdirde, pediatrik kontrolü altında sistemik steroid tedavisi verildi. Hastaların postoperatif 1. ve 3. gün ve 1. haftada rutin kontrolleri, gerekli görüldüğü takdirde daha sık aralıklarla olmak üzere yapıldı. Her kontrol muayenesinde, tercihli bakiş testi ile veya Snellen eşeli ile görme keskinliği ölçüldü. İstatistiksel analiz amacıyla, tüm görme keskinliği verileri Snellen eşeli verilerine dönüştürüldü. Tüm hastalar, postoperatif dönemde stabilize olduktan sonra ortooptik rehabilitasyon almaya başladılar. Ambliyopi gelişiminin takibi ve tedavisi, ve glokom (buftalmi) gelişimi açısından yakından takip edildiler. Hastalar ayakta muayene olabilecek yaşa gelene kadar genel anestezi altında, daha sonra poliklinikte muayene edilerek; GİB ölçümü, periferik retina muayenesi, B-mod ultrasonografi, ön segment muayenesi yapıldı.

Postoperatif dönemde AKK gelişimi durumunda, 5 yaş altında afak ise anterior girişimli, psödoafak ise anterior veya pars plana girişimli anterior vitrektomi ve kapsul temizliği yapıldı. Beş yaş üstünde ise Nd:YAG lazer kapsulotomi planlandı.

Ayrıca, diğer kliniklerde pediatrik katarakt nedeniyle opere edilen ve postoperatif kontrolleri kliniğimizde yapılan 16 hastanın 23 gözüne ait kayıtlar, AKK gelişimi açısından incelendi.

### BULGULAR

Beyoğlu Göz Eğitim ve Araştırma Hastanesi'nde Mayıs 1993 ve Nisan 2004 tarihleri arasında pediatrik katarakt nedeniyle opere edilen ve postoperatif rehabilitasyonu gerçekleştirilen hastalardan düzenli takiplerine gelen 24 kız, 23 erkek olmak üzere toplam 47 çocuğun 77 gözü (36 sağ, 41 sol) çalışmaya dahil edildi. Onyed hastada unilateral (%36.17), 30 hastada bilateral (%63.83) operasyon uygulandı.

Cerrahi sırasındaki ortalama yaş  $6.27 \pm 4.59$  yıl (6 ay - 18 yaş aralığında) idi. Ortalama takip zamanı  $42.16 \pm 18.24$  ay (1 - 66 ay aralığında) idi.

### Preoperatif değerlendirme

Pediatrik kataraktla birlikte 2 gözde mikrokornea, 2 gözde mikrosferofaki, 2 gözde iris kolobomu, 1 gözde koroid kolobomu, 1 gözde optik hipoplazi, 2 gözde ektoptik pupilla ve iris-kornea-lens arasında mezodermal band oluşumu tesbit edildi. Bir hastada serebellar hipoplazi ve Dandy-Walker Sendromu tanısı konuldu; 2 hastanın ise anamnezlerinde epilepsi mevcuttu.

### Cerrahi teknik

Tüm gözlerde fakoemulsifikasyon cerrahisini takiben; 5 yaş üzerindeki hastalara ait 27 gözde (%37.7) sadece PK, toplam 46 gözde (%62.3) ise PK ile birlikte anterior vitrektomi yapıldı. Primer GİL implantasyonu 62 gözde (%81.8) yapıldı. Mikrokornea, mikrosferofaki veya 1.5 yaşından küçük olmaları nedeniyle 14 gözde (%18.2) primer GİL implantasyonu yapılmadı, gözlük veya kontakt lens ile optik rehabilitasyon yapıldı.

PK'nın uniform olmayıp periferik gitmesi nedeniyle, 6 gözde (%9.6) GİL sulkusa yerleştirildi. Beş gözde (%7.9) optik yakalanma (optik bag içinde, haptikler sulkusta olacak şekilde) uygulandı, 52 gözde (%82.5) GİL kapsül içi implante edildi. Anterior vitrektomi yapılmayan, GİL implante edilen 3 gözde (%4.8) kapsul germe halkası implante edildi. Bir göze (%1.4) aynı seansta pupilloplasti uygulandı.

### Refraktif Değişim

Preoperatif sferik ekivalan (SE)  $-0.77 \pm 6.19$  D iken, postoperatif son kontrolde  $-0.33 \pm 2.11$  D olarak bulundu ( $p=0.57$ ) (Şekil 1).

### Görme Keskinliğinde Değişim

En iyi düzeltilmiş görme keskinliği (EDGK) 3 yaş grubunda ayrı ayrı ve tüm olgular içinden unilaterale ve bilateral opere olan hasta grupları arasında ayrı ayrı değerlendirildi:

- 18 ay altında:

Snellen eşeli ile görme keskinliği ölçülemediği için, bu gruptaki hastalar değerlendirmeye alınmadı.

- 18 ay- 5 yaş arası:

Preoperatif EDGK  $0.06 \pm 1.13$  iken, postoperatif dönemde  $0.40 \pm 0.28$ 'e yükseldi ( $p=0.008$ ) (Şekil 2).

- 5 yaş üzeri:

Preoperatif EDGK  $0.17 \pm 1.22$  iken, postoperatif dönemde  $0.67 \pm 0.19$ 'a yükseldi ( $p<0.001$ ) (Şekil 3).

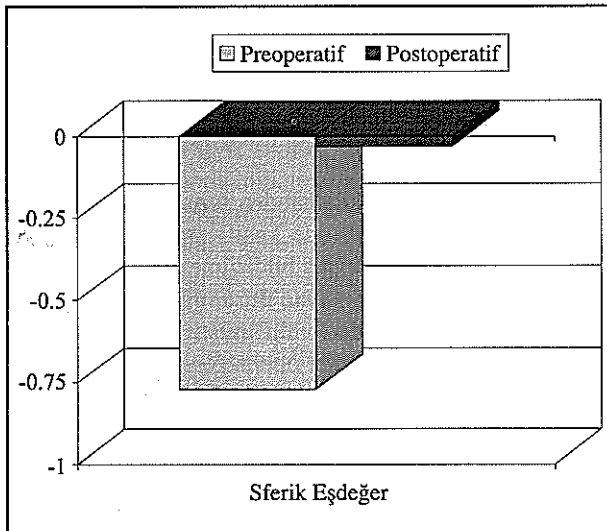
- Unilateral opere olan olgular:

Toplam 17 hastanın 17 gözü, unilateral olarak opere edildi. Hastaların ortalama yaşı  $8.06 \pm 5.41$  (1 - 18 yaş aralığında) idi. Preoperatif SE  $-1.60 \pm 4.02$  D iken, postoperatif son kontrolde  $0.27 \pm 0.99$  D olarak bulundu ( $p=0.52$ ). Preoperatif EDGK  $0.08 \pm 0.11$  iken, postoperatif dönemde  $0.31 \pm 0.34$ 'e yükseldi ( $p=0.01$ ).

- Bilateral opere olan olgular:

Toplam 30 hastanın 60 gözü, bilateral olarak opere edildi. Hastaların ortalama yaşı  $5.22 \pm 3.75$  (6ay - 16 yaş aralığında) idi. Preoperatif SE  $0.50 \pm 6.56$  D iken, pos-

Şekil 1. Tüm hastalarda refraksiyon sferik eşdeğerindeki değişim



toperatif son kontrolde  $0.91 \pm 2.29$  D olarak bulundu ( $p=0.81$ ). Preoperatif EDGK  $0.19 \pm 0.23$  iken, postoperatif dönemde  $0.26 \pm 0.29$ 'a yükseldi ( $p=0.04$ ).

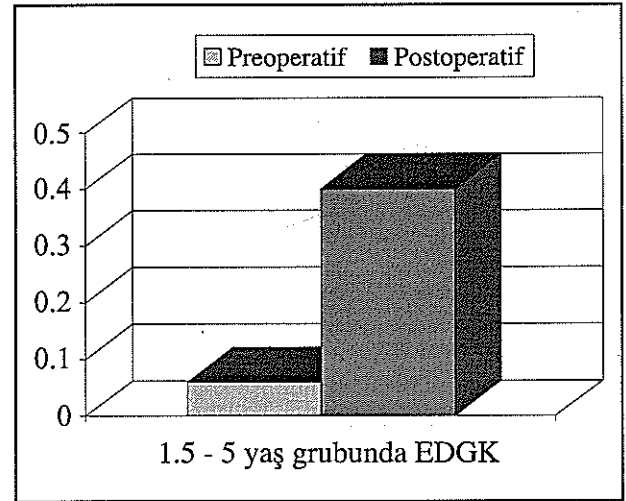
Postoperatif elde edilen EDGK açısından unilaterale ve bilateral kataraktlı gruplar arasında anlamlı fark saptanmamıştır (sırasıyla  $p=0.5$ ).

### Komplikasyonlar

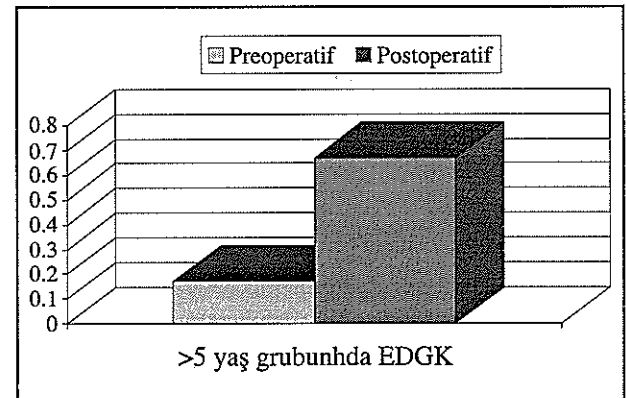
Postoperatif olarak 10 gözde (%13.0) fibrin reaksiyonu gözlemlendi. Bu gözlerden 9 göz medikal tedavi ile kontrol altına alındı, 1 tanesinde ön kamaradan membran temizliği yapıldı. Dört gözde (%5.2) GİL dislokasyonu nedeniyle GİL revizyonu, 1 göze (%1.3) şaşılık operasyonu uygulandı.

Preoperatif dönemde de mikrokornea ve glokom mevcut olan 1 gözde (%1.3), postoperatif dönemde me-

Şekil 2. 1,5 - 5 yaş grubunda en iyi düzeltilmiş görme keskinliğinde (EDGK) değişim



Şekil 3. > 5 yaş grubunda en iyi düzeltilmiş görme keskinliğinde (EDGK) değişim



dikal tedaviyle kontrol altına alınamayan GİB artışı nedeniyle siklodiyaliz uygulandı.

Buftalmus, AKK, retina dekolmanı veya endoftalmi gelişen göz olmadı.

Ayrıca, diğer kliniklerde pediatrik katarakt operasyonu geçirip kliniğimizde takip edilen 23 gözün hepsinde (%100) AKK gelişimi saptandı. Bu gözlerden 17 tanesinde Nd:YAG lazer kapsulotomi ile, 6 tanesinde sekunder cerrahi kapsulotomi ile görme eksenini açıldı.

## TARTIŞMA

Çocuklarda katarakt cerrahisinin amacı, görme keskinliğini mümkün olan en iyi düzeye çıkarmak, depriyasyon ambliyopisini önlemek ve binoküler görme gelişimini sağlamaktır. Çocuk gözünde, yetişkin gözüne göre pek çok anatomik ve fizyolojik farklılıklar mevcuttur. Bu nedenle pediatrik katarakt cerrahisinde uygulanan teknik, kullanılan materyaller ve postoperatif takipte belli özellikler taşımaktadır.

Pediatrik katarakt cerrahisinin görsel sonuçları pek çok faktöre bağlıdır. Bunlar arasında en önemlileri katarakt gelişme yaşı ve yoğunluğu, cerrahisinin ve optik düzeltmenin yapıldığı yaş ve ortoptik tedavidir. Ayrıca, mikroftalmi, iridokorneal açı ve optik sinir anomalileri gibi diğer gelişimsel anomaliler, katarakt cerrahisinin seyrini ve görsel prognozu direkt etkiler.

Pediatrik katarakt olgularında hayatın ilk 6 haftası içinde cerrahi yapılması ideal olarak kabul edilmekle birlikte (3,4), 17. haftaya kadar cerrahiden iyi sonuçlar alınabilmektedir. Geç dönemde ise sonuçlar istenildiği gibi yüz güldürücü olmamaktadır.

İnsanlarda motor füzyon gelişimi için kritik dönemin, hayatın ilk 2-4 ayı olduğu düşünülmektedir (5-7). Hayvan çalışmaları, binoküler kortikal hücrelerin normal gelişimi için, görsel gelişimin kritik dönemi boyunca net ve eşit retina görüntülerinin ulaşması gerekliliğini ortaya koymuştur (8,9). Birch ve Stager, tek taraflı infantil kataraktlarda 2 aydan önce yapılan cerrahide, 2 aylıktan sonra yapılan ameliyatlara göre anlamlı derecede fazla görme keskinliği artışı elde ettiklerini bildirmişlerdir (10). Unilateral kataraktlarda iyi görsel sonuç için operasyon yaşı ve tekniği kadar, postoperatif ambliyopi ile mücadele de büyük önem taşımaktadır.

Yoğun bilateral konjenital kataraktlı vakalarda, hayatın ilk 6-8 haftası içinde operasyon yapılırsa iyi düzeyde görme keskinliğine ulaşılabileceği, ancak özellikle 1. ayı doldurmadan yapılan operasyonlardan sonra sekunder glokom gelişme riskinin yüksek olduğu bildiril-

mektedir (11,12). Bilateral yoğun konjenital kataraktlı olgularda cerrahi 3-4 aylıktan sonraya ertelendiğinde, kalıcı duysal nistagmus ortaya çıkmaktadır (12). Kliniğimizde, bilateral total kataraktlarda, daha yoğun kataraktı olan gözle başlayıp 1-2 gün sonra diğer göz opere edilmektedir.

Literatürde pek çok seride, bilateral konjenital kataraktlı olgularda postoperatif görsel sonuçlar unilateral kataraktlı olgulardan daha iyi bulunmuştur (13-18). Bizim serimizde ise postoperatif elde edilen en iyi düzeltilmiş görme keskinlikleri açısından unilateral ve bilateral kataraktlı gruplar arasında anlamlı fark saptanmaması (sırasıyla  $p=0.5$ ), gruplardaki hasta sayılarının az olması, gruplar arasında operasyon yaşı açısından anlamlı fark olmaması ( $p=0.07$ ) ve unilateral kataraktlı hastalara erken postoperatif dönemde uygulanan yoğun ambliyopi tedavisi ile açıklanabilir. Serimizde postoperatif dönemde elde edilen görme keskinliklerinin düşük olmasını, operasyon yaşının geç olmasına (46 hastanın 3ü 1-2 yaş arası, 36sı 2 yaşından büyük) ve dirençli amblyopinin gelişmekte olmasına bağlamaktayız.

Katarakt cerrahisi sonrasında optik düzeltme primer GİL implantasyonu (19,20), kontakt lens (KL) ve ya gözlük (21) ile yapılabilir. Pediatrik yaş grubunda GİL implantasyonu hakkında literatürde farklı yorumlar mevcut olmakla beraber (22-24), 2 yaşından büyük çocuklarda primer GİL implantasyonunun uygun olduğu düşünülmektedir (25). Optik düzeltme için GİL kullanılması durumunda elde edilen optik kalite de yüksek olmakta ve afakik glokom gelişme insidansını düşürdüğü de bildirilmiştir (26). Ancak doğal lensin kırıcı gücünde zaman içinde görülen azalmanın (emetropizasyon) Gİllerde görülmemesi nedeniyle, GİL implantasyonunda az düzeltme yapılarak ilerleyen zamanda emetropiye gidış ve erişkinlikte orta derecede miyopi hedeflenebilir (27). Dolayısıyla, GİL gücü tayininde biyometrinin hassas yapılmasına son derece dikkat etmek gerekmektedir. GİL implantasyonu sonucunda hedeflenen refraksiyondan uzaklaşılması durumunda, ilave gözlük / KL ile optik rehabilitasyon gerçekleştirilebilir.

İnfantil katarakt cerrahisinden sonra en sık görülen komplikasyon arka kapsulde kesifleşmedir ve zaman içinde %100'e varan insidans bildirilmektedir (28). Posterior kapsulotomi yapılmayan durumlarda AKK gelişme oranı %44 -100 olarak bildirilmiştir (22-24, 28-31). Beş yaş altında tüm katarakt operasyonlarında posterior kapsuloreksis ve anterior vitrektomi yapılmalı ve böylece arka kapsul ve vitreus yüzeyinin, lens epitelyal hücrelerinin üzerinde çoğalabilecekleri bir platform olması engellenmelidir (28, 32-35). Biz, çalışmamızda kliniğimizde uyguladığımız protokole göre opere edilen vaka-

larda AKK gelişmediğini saptadık. Dolayısıyla hiçbir gözde Nd:YAG lazer veya cerrahi kapsulotomi yapılmadı. Ancak, diğer kliniklerde opere edilen ve primer PK yapılmayan olguların takibinde, hepsinde AKK gelişimi saptandı ve Nd:YAG lazer ile veya cerrahi kapsulotomiye ihtiyaç duyuldu.

Yenidoğanlarda küçük PK ve sığ anterior vitrektomi yapılırsa, kapsuloreksisin kapanabileceği göz önüne alınmalıdır. Tek başına PK veya PK ile birlikte sığ anterior vitrektomi yapılması, optik aksın devamlı açıklığının garantisi değildir. Dolayısıyla, en az 3.5-4 mm çapında PK yapılmasını tavsiye etmekteyiz.

Kliniğimizde opere edilen ve GİL implante edilen tüm olgularda, tercihen katlanabilir üç parça hidrofobik akrilik (AcrySof®) veya zorunlu durumlarda tek parça PMMA GİL implantları kullanıldı. Ancak, literatürde implante edilen GİL materyali ile, Nd:YAG kapsulotomi gereksinimi veya AKK gelişme zamanı arasında korelasyon ise gösterilememiş (36,37), GİL materyali veya kenar özelliklerinden çok, posterior kapsule cerrahi yaklaşımın AKK gelişimini etkilediği gösterilmiştir (38).

Konjenital kataraktlı vakalarda %6.75 oranında posterior kapsul defekti de bulunabileceği (39) unutulmamalı, preoperatif olarak tüm gözlerde, tam midriazis durumunda dikkatli biyomikroskopik veya ameliyat mikroskopu altında muayene ile bu durumun varlığı araştırılmalıdır. Bu gözlerde, cerrahi iyi planlanmalı, hidrodiseksiyon son derece dikkatli bir şekilde yapılmalıdır.

Postoperatif inflamasyonun çocuklarda şiddetli seyretmesi, yakın takip ve tedavi gerektirir. Bu amaçla, topikal ve sistemik kortikosteroidler, sikloplejikler, nonsteroidal antiinflamatuvar ajanlar ve doku plazminojen aktivatörleri kullanılmaktadır (40).

Postoperatif glokom gelişiminin takibinde özellikle 3 yaş altında buftalmi gelişimine, 3 yaş üstünde refraksiyonda miyopik değişime dikkat edilmelidir. Bizim serimizde, operasyondan 3 ay sonra kontrol altına alınmayan glokom nedeniyle siklodiyaliz yapılarak GİB düşürülen olgu, 1 yaşında unilateral konjenital katarakt nedeniyle opere edilen; preoperatif dönemde de glokom ve mikrokornea bulunan bir olguydu.

Anterior hyaloid yüzeyin bozulmasını takiben uzun dönem takiplerde, nadir de olsa kistoid makula ödemi, retina dekolmanı, veya GİLnin posterior dislokasyonu gelişebileceği bildirilmiştir (23,41). Infantil katarakt cerrahisinden sonra retina dekolmanı riskini artıran faktörler arasında yüksek miyopi ve reoperasyonlar sayılmaktadır (42). Biz çalışmamızda böyle bir olguya rastlamadık.

Sonuç olarak, pediatrik katarakt cerrahisi, ambliyopi gelişimini önlemek açısından mümkün olan en kısa zamanda yapılmalıdır. Prognoz; müdahalenin doğru zamanlaması, doğru endikasyonla ve uygun cerrahi teknikle hareket edilmesi ve postoperatif dönemde ambliyopi ve binoküler görme açısından yakın takip ve tedavi uygulanmasına bağlıdır. Pediatrik kataraktlı hastalarda erken katarakt ekstraksiyonu, posterior kapsulotomi (tüm hastalarda), anterior vitrektomi (5 yaşına kadar) ve katlanabilir GİL implantasyonu (18 aydan sonra); hem unilateral, hem bilateral pediatrik katarakt olgularında en iyi postoperatif görsel sonuçları vermektedir.

## KAYNAKLAR

1. Foster A, Gilbert C and Rahi J: Epidemiology of cataract in childhood: a global perspective. *J Cataract Refract Surg* 1997; 23: 601-604.
2. Prost ME: [IOL calculations in cataract operations in children] *Klin Oczna*. 2004;106(4-5):691-4.
3. Birch EE, Swanson WH, Stager DR, Woddy M, Everett M: Outcome after very early treatment of dense congenital unilateral cataract. *Invest Ophthalmol Vis Sci* 1993;34:3687-3699.
4. Birch EE, and Stager DR: The critical period for surgical treatment of dense congenital unilateral cataract. *Invest Ophthalmol Vis Sci* 1996;37:1532-1538.
5. Birch EE, Shimojo S and Held R: Preferential-looking assessment of fusion and stereopsis in infants aged 1-6 months. *Invest ophthalmol Vis Sci* 1985;26:366-370.
6. Mohindra I, Zwaan J, Held R, Brill S and Zwaan F: Development of acuity and stereopsis in infants with esotropia. *Ophthalmology* 1985; 92:691-697.
7. Archer SM, Sondhi N and Helveston EM: Strabismus in infancy. *Ophthalmology* 1989; 96:133-137.
8. Wiesel TN and Hubel DN: Effects of visual deprivation on morphology and physiology of cells in the cat's lateral geniculate body. *J Neurophysiol* 1963; 26: 978-993.
9. Hendrickson AE, Movshon JA, Eggers HM, Gizzi MS, Boothe RG and Kiorpes L: Effects of early unilateral blur on the macaque's visual system. II. Anatomical observations. *J Neurosci* 1987; 7: 1327-1339.
10. Birch EE, Stager DR: Prevalance of good visual acuity following surgery for congenital unilateral cataracts. *Am J Ophthalmol* 1981;91:559.
11. Lundvall A, Kugelberg U: Outcome after treatment of congenital bilateral cataract. *Acta Ophthalmol. Scand*. 2002; 80: 593-597.
12. Vishwanath M, Cheong-Leen R, Taylor D, Russell-Eggitt I, Rahi J: Is early surgery for congenital cataract a risk factor for glaucoma? *Br J Ophthalmol* 2004; 88: 905-910.
13. Beller R, Hoyt CS, Morg E, Odom JV: Good visual function after neonatal surgery for congenital monocular cataracts. *Am J Ophthalmol* 1981; 91:559-565.

14. Gelbart SS, Hoyt CS, Jastrebski G, Morg E: Long term visual results in bilateral congenital cataracts. *Am J Ophthalmol* 1982;93:615-621.
15. Kuşner BJ: Visual results after surgery for monocular juvenile cataracts of undetermined onset. *Am J Ophthalmol* 1986; 102:468-472.
16. Birch EE, Stager DR: Prevalance of good visual acuity following surgery for congenital unilateral cataract. *Arch Ophthalmol* 1988;106:40-43.
17. Drummond GT, Scott WE, Keech RV: Management of monocular congenital cataracts. *Arch Ophthalmol* 1989; 107(1):45-51
18. Llyod IC, Goss-Sampson M, Jeffrey BG, Kriss A, Russek-Eggitt and Taylor D: Neonatal cataract: aetiology, pathogenesis and management. *Eye* 1992; 6: 184-196.
19. Wilson ME, Apple DJ, Bluestein EC, Wang X-H: Intraocular lenses for pediatric implantation: biomaterials, designs, and sizing. *J Cataract Refract Surg* 1994; 20:584-591.
20. Zwaan J, Mullaney PB, Awad A, et al. pediatric intraocular lens implantation; surgical results and complications in more than 300 patients. *Ophthalmology* 1998; 105:112-118; discussion by RM Robb, 118-119.
21. Dutton JJ, Baker JD, Hiles DA, Morgan KS: Visual rehabilitation of aphakic children. *Surv Ophthalmol* 1990; 34:365-384.
22. Metge P, Cohen H, Graff R: Intercapsular intraocular lens implantation in children: 35 cases. *Eur J Implant Refract Surg* 1989;1:169-173.
23. Sinsky RM, Stoppel JO, Amin P: Long-term results of intraocular lens implantation in pediatric patients. *J Cat Refract Surg* 1993;19:405-408.
24. Oliver M, Milstein A, Pollack A: Posterior chamber lens implantation in infants and juveniles. *Eur J Implant Refract Surg* 1990;2:309-314.
25. Wilson ME: Intraocular lens implantation: Hasit become the standard of care for children? (Editorial). *Ophthalmology* 1996; 103:11:1719-20.
26. Asrani S, Freedman S, Hasselblad V et al: Does primary intraocular lens implantation prevent 'aphakic' glaucoma in children? *J AAPOS* 2000; 4:33-39.
27. Dahan E, Matthias UH: Choice of lens and dioptric power in pediatric pseudophakia. *J Cataract Refract Surg* 1997; 23: Supplement 1: 618-623.
28. Plager DA, Lipsky SN, Snyder SK, et al: Capsular management and refractive error in pediatric intraocular lenses. *Ophthalmology* 1997; 104: 600-607; discussion by AW Biglan, 607.
29. Apple DJ, Solomon KD, Tetz MR, et al: Posterior capsule opacification. *Surv Ophthalmol* 1992;37:73-166.
30. Gimbel HV, Ferensowics M, Raanam M, Deluca M: Implantation in children. *J Pédiatr Ophthalmol Strabismus* 1993; 30:69-70.
31. Şener EC, Tatlıpınar S, Önen M, et al: Konjenital Katarakt Olgularının Klinik Özellikleri, Tedavi ve Rehabilitasyon Sonuçları. *Türk Oftalmoloji Gazetesi Ocak-Şubat* 2002; 32(1):25-31.
32. Basti S, Ravinshankar U, Zupta S: Results of a prospective evaluation of three methods of management of pediatric cataracts. *Ophthalmology* 1996;103:713-720.
33. Metge P, Cohen H, Chemila JF: Intercapsular implantation in children. *Eur J Implant Refract Surg* 1990; 2:319-323.
34. Buckley EG, Klombers LA, Seaber JH, et al: Management of the posterior capsule during pediatric intraocular lens implantation. *Am J Ophthalmol* 1993; 115:722-728.
35. Vasavada A, Desai J: Primary posterior capsulorhexis with and without anterior vitrectomy in congenital cataracts. *J Cataract Refract Surg* 1997; 23: 645-651.
36. O'Keefe M, Mulvihill A, Yeoh PL: Visual outcome and complications of bilateral intraocular lens implantation in children. *J Cataract Refract Surg* 2000; 26:1758-1764
37. Wilson ME, Elliott L, Johnson B, et al: AcrySof acrylic intraocular lens implantation in children: clinical indications of biocompatibility. *J AAPOS* 2001;5:377-380.
38. Ram J, Gagandeep SB, Kaushik S, Gupta A, Gupta A: Role of posterior capsulotomy with vitrectomy and intraocular lens design and material in reducing posterior capsule opacification after pediatric cataract surgery. *J Cataract Refract Surg* 2003;29:1579-1584.
39. Abhay R. Vasavada, M.R. Praveen, Vandana Nath, Kavita Dave: Diagnosis and management of congenital cataract with preexisting posterior capsule defect. *J Cataract Refract Surg* 2004; 30:403-408.
40. Klais CM, Hattenbach L, Steinkamp GWK, Zubcov A, Kohnen T. Intraocular recombinant tissue-plasminogen activator fibrinolysis of fibrin formation after cataract surgery in children. *J Cataract Refract Surg.* 1999;25:357-362.
41. Jaffe NS, ed. *Cataract Surgery and Its Complications*, 2nd ed. St Louis, MO, CV Mosby, 1976;282-286.
42. Robb RM, Petersen RA. Outcome of treatment for bilateral congenital cataracts. *Trans Am Ophthalmol Soc.* 1992;90:183-200.