

Değişik Ön Kapsülotomi Yöntemleri ile Radyal Yırtıkların İntraoküler Lens Eğiklik ve Desantralizasyonuna Etkilerinin Yeni Bir Ölçüm Tekniği ile Değerlendirilmesi

F. Hakan Öner (*), İsmet Durak (**), Meltem Söylev (**), Mehmet Ergin (***)

ÖZET

Değişik ön kapsülotomi yöntemleri ile radyal yırtıkların postoperatif erken ve geç dönemde intraoküler lens (İOL) santralizasyonuna etkileri yeni bir ölçüm metodu ile kantitatif olarak değerlendirildi.

Ekstrakapsüler teknik ile opere edilen 87 katarakt hastasının 95 gözü uygulanan ön kapsülotomi tipi ve oluşan radyal yırtıkların sayısına göre sırası ile; konserve açacağı (KA), zarf, kontinyus kurvilineer kapsüloreksis (KKK), KKK + 1 radyal yırtık (KKK 1) ve KKK + 2 radyal yırtık (KKK 2) olarak beş gruba ayrıldı. Gruplar postoperatif erken (1-3. hafta) ve geç dönemde (4-6. ay) İOL eğiklik ve desantralizasyonu açısından karşılaştırıldı.

Erken dönemde eğiklik ve desantralizasyon KKK ve KKK 1 gruplarında anlamlı derecede az olarak saptandı ($p<0.05$). Geç dönem eğiklik ve desantralizasyon ise KKK grubunda diğer gruplara oranla anlamlı derecede az idi ($p<0.01$). En fazla eğiklik ve desantralizasyonun zarf kapsülotomi uygulanan gözlerde olduğu saptandı.

KKK ideal bir İOL pozisyonu için en iyi ön kapsülotomi yöntemidir. Bir adet radyal yırtıklı KKK ise ideal olmasa da diğer kapsülotomiler ile karşılaştırıldığında daha iyi sonuçlar vermektedir. Konserve açacağı, zarf ve birden fazla yırtıklı KKK'de İOL tilt ve desantralizasyonu istatistiksel anlamlı olarak daha fazladır.

SUMMARY

Evaluation for the Effects of Various Anterior Capsulotomies and Radial Tears on Intraocular Lens Tilt and Decentration With a New Method of Measurement

Postoperative short and long term effects of various anterior capsulotomies and radial tears on intraocular lens (IOL) tilt and decentration were evaluated quantitatively with a new method of measurement.

According to the type of anterior capsulotomy and number of radial tears, 95 eyes of 87 senile cataract patients operated with extracapsular technique were constituted in five groups such as; can opener, envelope, continuous curvilinear capsulorhexis (CCC), CCC with one radial tear (CCC 1) and CCC with two radial tears (CCC 2) respectively.

Early decentration and tilt in groups CCC and CCC 1 were significantly lower than other groups ($p<0.05$). Late decentration and tilt in CCC group was significantly lower than other

(*) Dokuz Eylül Üniversitesi Tıp Fakültesi Göz Hastalıkları ABD, Uzman Dr.

(**) Dokuz Eylül Üniversitesi Tıp Fakültesi Göz Hastalıkları ABD, Doç. Dr.

(***) Dokuz Eylül Üniversitesi Tıp Fakültesi Göz Hastalıkları ABD, Prof. Dr.

Mecmuaya Geliş Tarihi: 04.08.1999

Kabul Tarihi: 16.11.1999

groups ($p<0.01$). Highest values of tilt and decentration was determined in envelope capsulotomy.

CCC is the best method of anterior capsulotomy for ideal IOL position. Although CCC with one radial tear is not ideal, it gives better results compared to other capsulotomies. IOL tilt and decentration is significantly high in can-opener, envelope, and CCC with more than one radial tears.

GİRİŞ

İntraoküler lens (İOL) malpozisyonu, psödo-fakinin sık görülen bir komplikasyonudur (1,2). İOL malpozisyonu, İOL'in optik eksenini etrafında rotasyonu ile gelişen eğiklik ve/veya İOL'in optik eksene dik olarak yer değiştirmesi ile ortaya çıkan desantralizasyonu anlatmak için kullanılan bir terimdir (3). Yapılan çalışmalarda İOL santralizasyonunda ön kapsülotominin önemi giderek daha iyi anlaşılmıştır (4-6). Ayrıca ön kapsülotominin yanısıra periferde ekvatora dek uzanan radyal yırtıkların da İOL malpozisyonunda önemli rol oynadığı bilinmektedir (3,5,7,8). İOL malpozisyonu hastada postoperatif görme keskinliğinde azalma, kamaşma, ışıklar etrafında halkalar (sıklıkla geceleri ve pupilla dilate iken) gibi önemli problemlere neden olabilmektedir (1-3,9,10). İOL desantralizasyonu bazı vakalarda ise reoperasyon ve hatta İOL eksplantasyonunu gerektirecek boyutta olabilmektedir (11-13). Son yıllarda, hasta gözünde İOL eğiklik ve desantralizasyonunu kantitatif olarak ölçmek için değişik metod ve düzenekler kullanılmıştır (14-16). Ancak bu yöntemlerin çoğu ya karmaşık bir takım fotografik analizler gerektirmekte ya da hata payları yüksek olmaktadır.

Bu prospektif çalışmada ekstrakapsüler cerrahi ile opere edilip değişik ön kapsülometri yöntemlerinin uygulandığı vakalarda postoperatif İOL eğiklik ve desantralizasyonunu bugüne dek kullanılan ölçüm metodlarından yola çıkarak hazırladığımız modifiye bir teknik ile değerlendirmeyi ve kullanılan değişik kapsülometri yöntemlerinin ideal bir İOL santralizasyonuna etkisini araştırmayı amaçladık.

MATERYAL ve METOD

Senil katarakt tanısı ile ekstrakapsüler katarakt ekstraksiyonu (EKKE) ve arka kamara İOL (AK İOL) implantasyonu yapılan 87 hastanın 95 gözü çalışma kapsamına alındı. Ölçüm metodumuz ile değişik ön kapsülometri yöntemlerini de karşılaştırabilmek amacı ile ekstrakapsüler cerrahi ile PMMA İOL implantasyonu yapılan vakalar seçildi. Hastaların hiçbirisinde katarakt dışında ilave bir göz patolojisi yoktu. Zonüler ayrılma, arka kapsül açılması veya vitre kaybı olanlar ile postoperatif izlemde arka kapsül opasifikasyonu saptanan vakalar çalışma kapsamı dışında tutuldu. Ameliyatta kataraktın ti-

pine ve cerrahın tercihine göre konserve açacağı (KA), zarf veya kapsüloreksis (KKK) ön kapsülotomilerinden birisi uygulanarak, optik çapı 5.5 ile 7.0 mm ve total çapı da 12.5 ile 14.0 mm arasında değişen, monoblok, PMMA, modifiye C-loop, bikonveks AK İOL implantasyonu yapıldı. Ameliyat esnasında uygulanan ön kapsülometri cinsi, istemsiz gelişen radyal yırtıklar ve sayısı ile KKK yapılan bazı vakalarda nükleus çıkımını kolaylaştırmak için ön kapsülometriye ilave edilen gevşetici insizyonlar (Saat 12 kadranına bir adet veya saat 12 ve 6 kadranına olmak üzere toplam iki adet gevşetici insizyon) kaydedildi.

Hastalar sırası ile, postoperatif erken ve geç dönemler olarak kabul ettiğimiz, 1 ile 3. haftalar (ortalama: 1.7 ± 0.4 hafta) ve 4 ile 6. aylar (ortalama: 5.8 ± 1.3 ay) arasında tekrar değerlendirmeye alınıp; farmakolojik bir dilatasyon yapılmaksızın İOL eğiklik ve desantralizasyon ölçümleri yapıldı. Ameliyatta uygulanan kapsülometri tekniğine ve radyal yırtıkların sayısına göre opere edilen 95 göz, beş grupta toplandı. 1. grupta konserve açacağı (KA), 2. grupta zarf, 3. grupta yırtıksız kapsüloreksis (KKK), 4. grupta bir radyal yırtıklı kapsüloreksis (KKK 1), 5. grupta ise iki radyal yırtık olan kapsüloreksis vakaları (KKK 2) toplandı.

DESANTRALİZASYON ve EĞİKLİK ÖLÇÜM YÖNTEMİ

Hastalardaki tüm desantralizasyon ve eğiklik ölçümleri için Goldmann kinetik perimetresi kullanıldı. Perimetrenin gözlem aralığı üzerine koaksiyal olarak fikse edilen ışık kaynağı ile psödo-fakik gözde oluşan III. ve IV. Purkinje refleleri üstüste getirildi. Bu noktanın I. Purkinje reflesinden (kornea ışık refleksi) olan uzaklığı, cihazın oküleri üzerinde bulunan skala yardımı ile ölçülerek, desantralizasyon miktarı milimetre (mm) cinsinden saptandı. Ayrıca bu işlem sırasında standart görme alanı kağıdı üzerinde de III. ve IV. Purkinje reflelerinin üstüste geldiği nokta, daha sonra eğikliğin derece cinsinden hesaplanması ve desantralizasyon ile eğikliğin yönünün saptanması işlemlerinde kullanılmak üzere işaretlendi. Hastalara hiçbirisine farmakolojik dilatasyon uygulanmadı. Görme alanı kağıdı üzerinde III. ve IV. Purkinje reflelerinin üstüste geldiği noktanın üzerinde bulunduğu yere karşılık gelen isopter eğrisi değeri ile bu

noktanın perimetre merkezinden olan uzaklığı arasında I isopter derecesi = $5.0 \text{ mm}'$ şeklinde lineer bir ilişki saptandı. Dolayısı ile, bu noktaya karşılık gelen isopter değeri 5 ile çarpılarak sonuç mm cinsinden alındı (Y değeri). Kornea merkezi ile perimetre arasındaki mesafe 30 cm olarak alındı (X değeri). Bundan sonra eğiklik açısının hesaplanmasında Guyton ve Uozato (14)'nin geliştirdiği *Görülen eğiklik açısı* (θ) = $\tan^{-1} Y/X$ formülü kullanıldı. Saptanan eğiklik değeri, gerçek eğiklik açısını vermesi için 0.85 ile çarpılarak, çıkan sonuç derece cinsinden hesaplandı. Ayrıca İOL'deki eğikliğin yönünün saptanması amacı ile vertikal açılanmalar için İOL üst kenarı, horizontal açılanmalar için de İOL temporal kenarı referans noktaları olarak alındı. Desantralizasyonun yönü ise yine görme alanı kağıdı üzerinde III. ve IV. Purkinje reflelerinin üstüste geldiği noktanın analizi ile saptandı. Öncelikle görme alanı kağıdı 45, 135, 225 ve 315 derecelerden üst, alt, nazal* ve temporal* (*: Hastanın ölçüm yapılan gözüne göre) olmak üzere dört kadrana bölündü. Üst kadrana ise 75-105 derece arası üst, 45-75 derece arası ve 105-135 dereceler arası da hastanın sağ ve sol gözüne göre değişmek üzere üst nazal ve üst temporal olmak üzere üç kadrana ayrıldı. Buna göre İOL desantralizasyonun yönü işaretlenen noktanın tam aksi kadrana ile aynı doğrultuya gelmekte idi. Eğikliğin yönü de benzer yöntemle saptandı. Üst kadrandaki bir nokta, İOL'nin üst kenarının aşağı doğru eğikliğini gösteriyordu. Eğer III. ve IV. Purkinje refleleri tam santral noktada ve I. Purkinje refleşi ile de üstüste gelmesi İOL'de eğiklik ve desantralizasyon olmadığını göstermekteydi.

BULGULAR ve SONUÇLAR

Çalışma grubundaki 39'u kadın, 48'i erkek toplam 87 hastanın yaşları 42 ile 88 arasında (ortalama 58.2 ± 11.2 yaş) değişmekte idi. 79 hastanın tek, sekiz hastanın

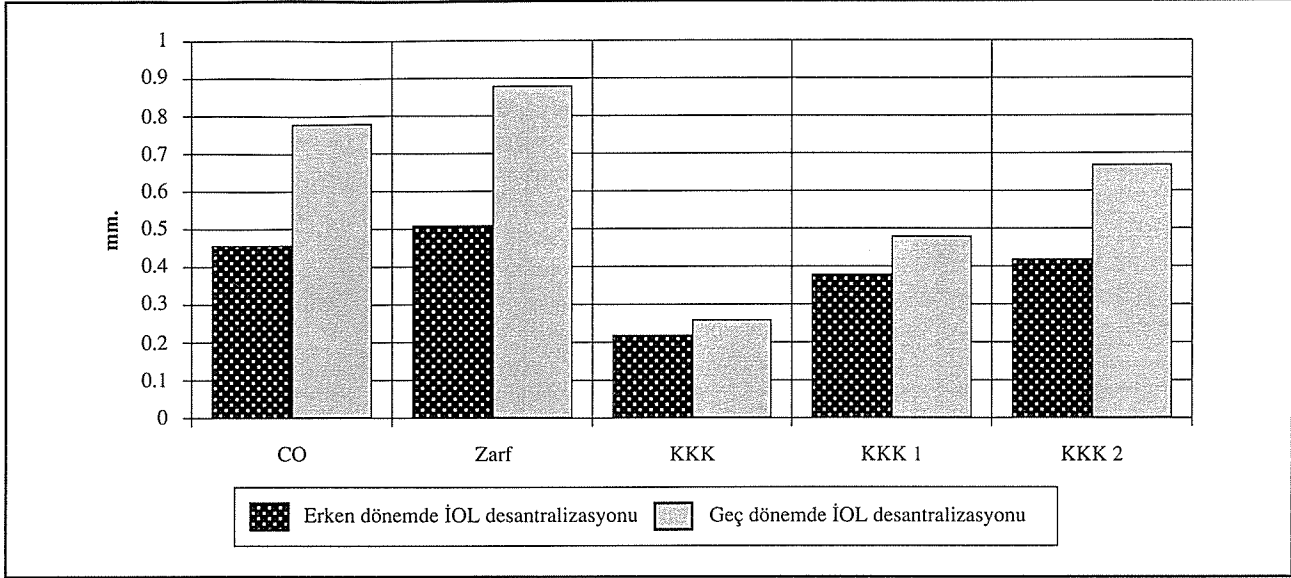
da her iki gözü olmak üzere toplam 95 göze senil katarakt tanısı ile ekstrakapsüler cerrahi ile AK İOL implantasyonu uygulandı. Ölçümler postoperatif erken dönemde, 1 ile 3. hafta arasında (ortalama: 1.7 ± 0.4 hafta) ve geç dönemde, 4 ile 6. aylar (ortalama: 5.8 ± 1.3 ay) arasında yapıldı. 1. Grupta (KA) 13 göz, 2. Grupta 34 göz, 3. Grupta (KKK) 20 göz, 4. Grupta (KKK 1) 18 göz ve 5. Grupta ise 10 göz çalışmaya alındı.

Toplam beş gruptaki 95 gözde erken ve geç dönem ortalama İOL desantralizasyonları değerlendirildiğinde, sırası ile; 1. grupta (KA) 0.46 ± 0.14 ve 0.78 ± 0.22 mm; 2. grupta (zarf) 0.51 ± 0.36 ve 0.89 ± 0.39 mm; 3. grupta (KKK) 0.22 ± 0.05 ve 0.26 ± 0.08 , 4. grupta (KKK 1) 0.38 ± 0.21 ve 0.48 ± 0.25 mm; 5. grupta (KKK 2) ise 0.42 ± 0.23 ve 0.67 ± 0.34 mm olarak saptandı. (Tablo 1) (Şekil 1) 3. grup (KKK) erken ve geç dönemdeki desantralizasyon miktarları açısından diğer gruplar ile karşılaştırıldığında, 4. grup (KKK 1) erken dönem desantralizasyonu hariç ($p > 0.05$) diğer tüm gruplarla arasındaki fark istatistik olarak anlamlı bulundu ($p < 0.01$). 1. grup (KA), 2. grup (zarf) ile erken ve geç dönem desantralizasyonları açısından karşılaştırıldığında ise aralarında istatistik olarak anlamlı bir fark bulunmadı. [p_1 (erken dönemde) = 1.552, p_2 (geç dönemde) = 1.247]. Tüm kapsülotomiler dikkate alındığında erken ve geç dönemde ortalama İOL desantralizasyonlarının sırası ile 0.39 ± 0.20 mm ve 0.61 ± 0.25 mm olduğu görüldü. Desantralizasyonun yönüne bakıldığında ise, desantralizasyon saptanan toplam 59 gözden (%62.1), 43 gözde (%72.9) desantralizasyonun yukarı doğru (üste, üst temporal veya üst nazale), 10 gözde (%16.9) aşağı, 6 gözde de (%10.2) horizontal eksene (nazal veya temporale) doğru olduğu görüldü. Yukarı doğru desantralizasyon saptanan 43 gözde ise, desantralizasyon 32 gözde (%74.4) ile en fazla üste, daha sonra sırası ile 7 gözde (%16.3) üst temporale ve 4 gözde de (%9.3) üst nazale idi.

Tablo 1. Postoperatif erken ve geç dönemde ortalama İOL desantralizasyonları

Kapsülotomi	Toplam Göz sayısı	Desantralizasyon saptanmayan göz sayısı (%)	Desantralizasyon saptanan göz sayısı (%)	Postoperatif erken dönemde desantralizasyon (mm)	Postoperatif geç dönemde desantralizasyon (mm)
KA	13	3 (%23.0)	10 (%77.0)	0.46±0.14	0.78±0.22
Zarf	34	6 (%17.7)	28 (%82.3)	0.51±0.36	0.89±0.39
KKK	20	14 (%70.0)	6 (%30.0)	0.22±0.05	0.26±0.08
KKK 1	18	9 (%50.0)	9 (%50.0)	0.38±0.21	0.48±0.25
KKK 2	10	4 (%40.0)	6 (%60.0)	0.42±0.23	0.67±0.34
Toplam	95	36 (%37.9)	59 (%62.1)	0.39±0.20	0.61±0.25

Şekil 1. Çeşitli kapsülotomi tiplerinde erken ve geç dönemde desantralizasyon miktarları



Toplam 95 gözden eğiklik saptanan 61 gözde (%64.2) erken ve geç dönem ortalama İOL eğiklikleri değerlendirildiğinde; 1.grupta erken ve geç dönemdeki ortalama İOL eğikliği sırası ile 4.43 ± 3.60 ve 7.80 ± 3.81 derece, 2. grupta 4.32 ± 4.07 ve 8.49 ± 4.86 derece, 3.grupta 1.67 ± 1.13 ve 3.80 ± 1.74 derece, 4.grupta 2.76 ± 1.81 ve 5.66 ± 2.33 derece, 5. grupta da 4.02 ± 1.96 ve 6.35 ± 3.48 derece idi (Tablo2) (Şekil 2). 3. grup (KKK) diğer tüm gruplarla karşılaştırıldığında erken ve geç dönem eğiklik değerleri arasındaki fark istatistiki olarak anlamlı bulundu ($p < 0.01$). 1. grup (KA) ile 2. grup (zarf) erken ve geç dönemlerde eğiklik açısından karşılaştırıldığında aralarında istatistiki olarak anlamlı fark bulunmadı. [p_3 (erken dönemde) = 1.128, p_4 (geç dönemde) = 1.737]. Tüm kapsülotomiler birlikte değerlendirildiğinde ortalama eğiklik yine sırası ile erken dönemde 3.44 ± 2.52 derece, geç dönemde ise 6.42 ± 3.24 derece olarak bulundu. Eğikliğin yönüne bakıldığında

eğiklik saptanan 61 gözden, en sık olarak 44 gözde (%72.1) İOL'in üst kısmının öne doğru geldiği, bunu sırası ile 12 gözde (%19.7) alt kenarda öne doğru eğiklik ve 5 gözde (%8.2) ise horizontal eksende eğiklik saptandı.

Toplam 22 gözde (%23.1) ise İOL'de eğiklik ve desantralizasyon saptanmadı. Bunlardan 1'i (%4.5) 1. grupta, 5'i (%22.7) 2. grupta, 10'u (%45.5) 3. grupta, 4'ü (%18.2) 4. grupta, 2'si de (%9.1) 5. grupta idi.

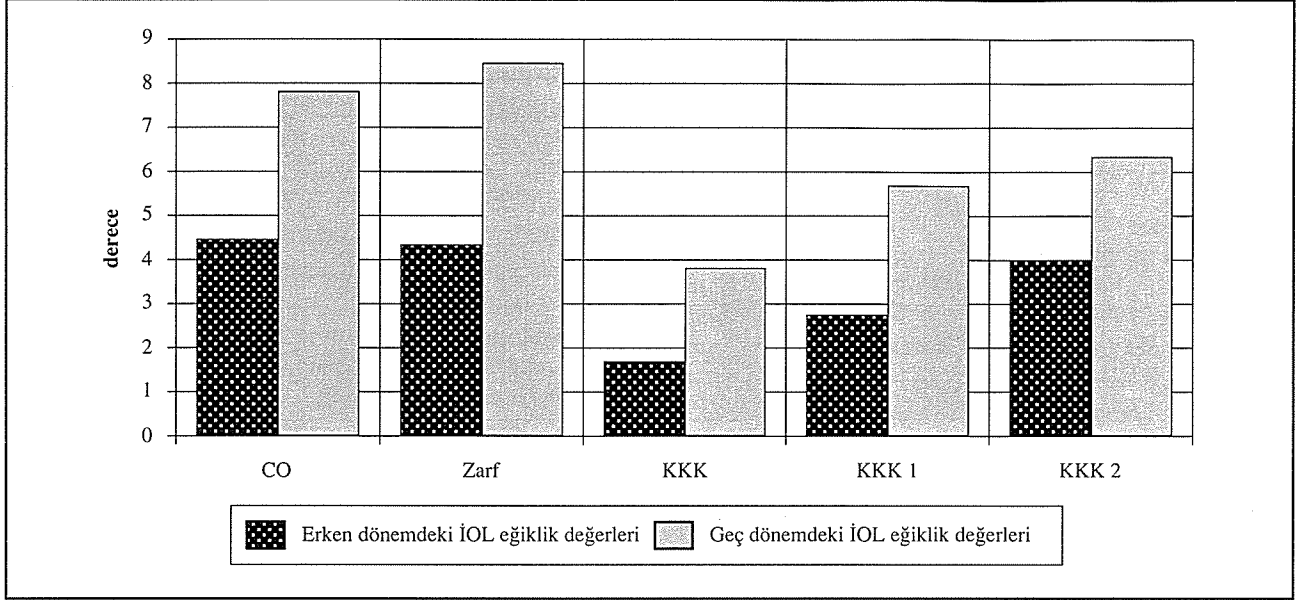
TARTIŞMA

Bugüne değin yapılan çeşitli çalışmalarda radyal yırtık sayısının geç İOL desantralizasyondaki önemi vurgulanmıştır (6,8,12,17). Periferik kapsüler yırtıklar ön kapsül kenarını zayıflatıp stabil olmayan bir kapsül kılıfı yaratarak, implantasyonda ve daha sonra da İOL

Tablo 2. Erken ve geç dönemde ortalama İOL eğiklik değerleri

Kapsülotomi	Toplam Göz sayısı	Eğiklik saptanmayan göz sayısı (%)	Eğiklik saptanan göz sayısı (%)	Postoperatif erken dönemde eğiklik (derece)	Postoperatif geç dönemde eğiklik (derece)
KA	13	3 (%23.0)	10 (%77.0)	4.43 ± 3.60	7.80 ± 3.81
Zarf	34	8 (%23.5)	26 (%76.5)	4.32 ± 4.07	8.49 ± 4.86
KKK	20	11 (%55.0)	9 (%45.0)	1.67 ± 1.13	3.80 ± 1.74
KKK 1	18	9 (%50.0)	9 (%50.0)	2.76 ± 1.81	5.66 ± 2.33
KKK 2	10	3 (%30.0)	7 (%70.0)	4.02 ± 1.96	6.35 ± 3.48
Toplam	95	34 (%35.8)	61 (%64.2)	3.44 ± 2.52	6.42 ± 3.24

Şekil 2. Çeşitli kapsülotomi tiplerinde erken ve geç dönemde İOL eğiklik değerleri



santralizasyonunda problemlere yol açabilir. Davison'a (17) göre radyal yırtık sayısı arttıkça desantralizasyon fazla olmaktadır ve radyal yırtık varlığında İOL kapsül kılıfı içinde de olsa santralizasyon garanti değildir. Konserve açacağı ve zarf kapsülotomide oluşan bu radyal yırtıklar, asimetrik kuvvetler uygulayıp, kapsüller fibrozis sırasında İOL haptiklerinden biri veya her ikisinin kapsül dışına çıkmasına neden olmaktadır. Bu da asimetrik haptik fiksasyonu ve İOL desantralizasyonu ile sonuçlanmaktadır (8). Wasserman ve arkadaşları (6) postmortem çalışmalarında çeşitli tipte kapsülotomiler uygulanmış olan psödo-fakik gözlerin %86'sında lens ekvatoruna dek uzanan 1 ile 5 arasında radyal yırtık saptamışlar ve daha stabil bir kapsül kılıfı oluşturması nedeni ile Neuhann ve Gimbel'in (18) tanımladığı KKK'e geçişi önermişlerdir. Colvard ve arkadaşları (19) çalışmalarında KKK yapılan vakalarla konserve açacağı şeklinde ön kapsülotomi yapılan vakaları karşılaştırmışlardır. Buna göre, İOL desantralizasyonu KKK yapılanların hepsinde 1.0 mm veya daha az iken, konserve açacağı yapılan gözlerin %80'inde 1.0 mm veya altında saptanmıştır. Çalışmamızda bu tip bir analiz sonucunda, KKK yapılan gözlerin hepsinde desantralizasyon 1.0 mm altında iken, konserve açacağı grubunda bu oran %76 olarak bulunmuştur. Colvard ve arkadaşları (19) ölçümlerinde dilate gözlerde ve biyomikroskop altında, görülebilen İOL optik kenarını pupillaya en uzak olan kısımdan ölçerek desantralizasyon miktarını saptamaya çalışmışlardır. Eğer pupilla hiçbir alanda İOL optik kenarı gözükecek şekilde dilate olmuyor veya pupilla İOL kenarlarını geçecek şekilde dilate olup da her noktada pupil kenarından eşit uzaklıkta duruyorsa İOL'i santralize olarak kabul etmiş-

lerdir. Ölçüm içinse, biyomikroskop altında ve dilate gözde yarık ışık ile, pupilla kenarı ve İOL optiği arasındaki en uzak mesafe ölçülmüş, daha sonra mikroskop ayarı aynen korunup, hasta geriye çekilmek sureti ile yerine konulan cetvelde bu slit ışık aralığı ölçülerek desantralizasyon miktarı saptanmıştır. Diğer metodlara oranla daha yüksek oranda hata payı olabilecek bu metod özellikle düzensiz pupillalarda tamamen geçersiz olmaktadır.

Hansen ve arkadaşları (5) konserve açacağı kapsülotomi sonrası gelişen AK İOL desantralizasyonu ve asimetrik fiksasyonlarını postmortem gözlerde incelemişler ve özellikle ön kapsülde kontraksiyon olduğu zaman İOL haptiklerinden bir veya her ikisinin kapsül kılıfı dışına çıktığını göstermişlerdir. Böylelikle konserve açacağı tekniğinin en büyük dezavantajlarından birisinin desantralizasyon olduğu anlaşılmıştır. Bizim çalışmamızda da sonuçlara bakıldığında, konserve açacağı tekniğinin ön kapsül cerrahisinde primer olarak en az kullanılan teknik olduğu görülmektedir. Konserve açacağı grubundaki 13 vakanın dokuzu KKK esnasında oluşan radyal yırtıklar sebebi ile konserve açacağı metoduna dönülmüş vakalardır. Konserve açacağı metodu diğer kapsülotomilerle karşılaştırıldığında eğiklik ve desantralizasyon açısından KKK, KKK 1 ve KKK 2 gruplarına göre daha sorunlu bir kapsülotomi gibi görünse de, AK İOL implantasyonunda İOL haptiklerinin çoğu kez simetrik pozisyonda sulkusa yerleşmesi nedeni ile postoperatif geç dönemde zarf tekniğinin uygulandığı vakalardan daha iyi bir İOL santralizasyonu ve daha az eğiklik sağlayabileceği düşünülmüştür. Ancak, çalışmamızda konserve açacağı ön kapsülotomi uygulanan gözlerle

(1. grup), zarf kapsülotomi yapılan gözler (2. grup) erken ve geç dönemlerde desantralizasyon ve eğiklik açısından karşılaştırıldığında aralarında istatistiki olarak anlamlı fark bulunmamıştır [p1 (erken dönemde 1. ve 2. grupların desantralizasyon yönünden karşılaştırılması) =1.552, p2 (geç dönemde) =1.247 ; p3 (erken dönemde 1. ve 2. grupların eğiklik yönünden karşılaştırılması) =1.128, p4 (geç dönemde) =1.737]. Buna rağmen zarf kapsülotomi ile karşılaştırıldığında eğiklik ve desantralizasyon değerleri konserve açacağı kapsülotomide daha az gibi görünmektedir.

Akın ve arkadaşları (20) çalışmalarında zarf kapsülotomi yapılan vakaların çoğunda İOL'lerin ön kapsül kenarı tarafından, İOL optik kenarı kapsül kılıfının dışına çıkana dek itilip, desantralize olduğunu göstermişlerdir. Zarf metodu ile yapılan kapsülotomilerde özellikle alt kadranda başlayan kapsüller fibrozis nedeni ile kapsül içinde oluşan kuvvetler İOL haptiğine ve hatta optiğine oldukça güçlü bir bası uygularlar. Bu nedenle haptikler ve optik, kapsül kılıfı içinde aşağıdan yukarıya ve kapsül kılıfı dışına doğru itilir. Sonuçta asimetrik bir haptik pozisyonu ortaya çıkar ve bu da İOL desantralizasyon ve eğikliğini en büyük nedenlerinden birisidir. Bizim çalışmamızda da AK İOL'nin yukarıya doğru desantralizasyon gösterdiği toplam 43 gözden 21'inin (%48.8) zarf metodu uygulanan gözler olduğu görülmüştür. Akın ve arkadaşları (7) da eğiklik ölçümünde ise Guyton (14) ve Kozaki'nin (21) yöntemine benzer bir yöntem kullanmışlardır. Burada 20 cm. uzaklıktan hastanın gözüne koaksiyel olarak tutulan lokal ışık kaynağının oluşturduğu Purkinje reflelerinden yararlanılmıştır. Hasta ile ışık kaynağı arasında konulan ve üzerinde yarıçapı 1.0 cm aralıklarla dizilmiş konantrik dairelerden oluşan şeffaf bir asetatin santralinden ışık gönderilip, hastadan yeri hekim tarafından ayarlanan bir fiksasyon objesini izlemesi istenmiştir. Böylelikle oluşan III. ve IV. Purkinje refleleri üstüste getirilerek saptanan nokta ile asetatin santrali ile arasındaki mesafe ölçülüp, çıkan sonuç kornea dış yüz santrali ile ışık kaynağı arasındaki mesafe olan 20 cm'e bölünerek görülen eğiklik değeri saptanmıştır. Bu değer ise, 0.85 ile çarpılarak gerçek eğiklik açısı bulunmuştur. Desantralizasyon ölçümünde ise, Caballero ve arkadaşlarının (24) kullandıkları yöntemi tercih etmişlerdir. Akın ve arkadaşlarının uyguladıkları yöntemde hastanın gözüne 20 cm mesafeden tutulan ışık kaynağı kamaşma yapabilmekte bu nedenle de hastanın çok iyi koopere olması gerekmektedir. Ayrıca, limbus santralinin kornea santrali olarak alınması özellikle pupillası düzensiz olan vakalarda ölçümü zorlaştırırken, buna ilave olarak III. ve IV. Purkinje reflelerinin üstüste geldiği noktanın herhangi bir büyütme kullanılmadan, çıplak

gözle saptanması ölçümlerdeki hata payını arttırmaktadır.

Caballero ve arkadaşlarının (22) çalışmalarında zarf tekniği uyguladıkları vakalarda 6 aylık izlem sonunda ortalama 0.54 mm desantralizasyon saptamışlardır. Vakaların %57'sinde desantralizasyonu 0.5 mm.'den az, sadece %17'sinde 1 mm'den fazla bulmuşlardır. Bizim çalışmamızda ise zarf yapılan grupta geç dönemde ortalama desantralizasyon 0.89 ± 0.39 mm olarak saptandı. 0.5 mm'den az desantralizasyon gösteren zarf olguları ise grubun %70.6'sını teşkil etmekte idi. Caballero ve arkadaşları (1) EKKE ve AK İOL implantasyonu yapılan 303 gözde yaptıkları prospektif çalışmada, İOL desantralizasyonunu postoperatif 1. hafta ve 6. ayda değerlendirmişlerdir. 147 gözde zarf, 156 gözde de KKK uygulanmışlardır. KKK uygulanan gözlerden 29'unda nükleus ekspresyonu veya kapsülotomi esnasında lens ekvatoruna dek uzanan yırtık geliştiği gözlenmiştir. Sonuçlarında, zarf yapılan grupta 1. haftada ve 6. ayda kapsül kılıfı içinde saptanan haptiklerde desantralizasyon, 6. ay sonunda 0.02 mm. iken, 1. hafta kapsül kılıfı içinde saptanıp 6. ayda asimetrik pozisyona geçen İOL'lerde desantralizasyon da 0.73 mm. artış saptanmıştır. Zarf yapılanlarda erken desantralizasyon ortalama 0.38 mm, geç desantralizasyon ise 0.65 mm. olarak bulunmuştur. Yırtık olmayan KKK olgularında erken ve geç dönemde İOL desantralizasyonları sırası ile 0.20 mm ile 0.21 mm olarak saptanmıştır. Yırtık olan KKK olgularında ise bu değerler yine sırası ile 0.60 ve 0.70 mm olmuştur. Ortalama İOL desantralizasyonu artışını, zarf yapılanlarda 0.19 mm, KKK yapılanlarda 0.01 mm, yırtık gelişen KKK olgularında da 0.11 mm olarak bildirmişlerdir. Desantralizasyon sonuçlarını değerlendirdiklerinde; zarf yapılan grupta gözlerin sadece %71.6'sında, KKK yapılanların %94'ünde, yırtıklı KKK olguların ise %80.8'inde 0.3 mm'in altında olduğu görülmüştür. Ayrıca Rosen ve arkadaşları (23) zarf kapsülotomi ile lenslerin %90'ının kapsül içine konulsa da 3. ay sonunda bunlardan sadece %53'ünün kapsül içinde kaldığını saptamışlardır. Bizim çalışmamızda ise geç dönemde 0.3 mm altında desantralizasyon oranının, zarf yapılanların %67.1'inde, KKK yapılanların %92.7'inde, KKK 1 grubunun ise %76.1'inde olduğu saptanmıştır. Bu sonuçlar da Caballero ve arkadaşlarının (1) sonuçlarına yakındır. En önemlisi zarf kapsülotomide uzun dönemde İOL desantralizasyonu problemini vurgular niteliktedir. Ayrıca bizim çalışmamızda da yırtıksız KKK ile zarf yapılan gruplarda İOL santralizasyonu ve eğikliği arasındaki fark hem erken hem de geç dönemde istatistiksel olarak anlamlı bulunmuştur ($p < 0.01$). Caballero ve arkadaşları (1) bu çalışmalarında İOL desantralizasyon ölçümünde, pupillanın farmakolojik dilatasyonundan sonra bir fun-

dus kamera ile ön segment fotoğrafı olarak, 6.0, 6.5, 7.0 mm. optikli İOL'lerin kullanıldığı bu görüntüleri sırası ile 12.0, 13.0, 14.0 mm.'lik konsantrik dairelerin yer aldığı ekrana yansıtılmışlardır. Daha sonra yine projeksiyon yardımı ile optik çapı belli olan İOL'i ekrandaki konsantrik halkalardan ilgili olanına uyacak şekilde büyüterek yaptıkları ölçümde, İOL'in her mm'si ekranda 2.0 cm'e karşılık gelmektedir. Üzerinde konsantrik daireler olan şeffaf bir asetat bu dairelerden birisi hastanın limbusuna uyacak şekilde yerleştirilip, korneanın orta noktası saptanmış ve ortaya çıkan görüntülerin hepsi ekranda üstüste gelecek şekilde yansıtıldıktan sonra kornea ve İOL merkezleri arası mesafe ekranda cetvelle ölçülüp, çıkan sonuç projeksiyonun büyütme gücü olan 20'ye bölünerek İOL desantralizasyon miktarı saptanmıştır. Ancak pupillanın iyi dilate olmadığı vakalarda bu yöntem ile ölçüm çok zor olabilir. Çalışmanın sonunda yazarların da belirttiği gibi, eğer pupilla düzgün değilse ve optiğin %50'sinden az bir kısmı görülüyorsa bu metolla ölçüm mümkün değildir. Bunların dışında ölçüm sonuçlarını ancak bir takım projeksiyonlarla saptamaları yöntemin çok pratik olmadığını göstermektedir.

Akkin ve arkadaşları (20) İOL malpozisyonu ve arka kapsül opasifikasyonunu araştırdıkları çalışmalarında, zarf kapsülotomi yaptıkları gözleri 18 ay sonra değerlendirdiklerinde ortalama İOL desantralizasyonunu 0.63 mm (0-1.7mm) ve ortalama eğikliği de 8.8 derece (0-16 derece) olarak bulmuşlardır. Bizim çalışmamızda zarf kapsülotomi yapılan vakalarda ortalama desantralizasyon 0.89 ± 0.39 mm ve ortalama eğiklik de 8.49 ± 4.86 derece olarak bulunmuştur. Akkin ve arkadaşları (7) KKK ve zarf tekniklerinde İOL eğiklik ve desantralizasyonunu karşılaştırmışlardır. Zarf yapılan grupta ortalama İOL desantralizasyonunu 0.65 mm, ortalama İOL eğikliğini ise 5.66 derece, KKK yapılan grupta sırası ile 0.15 mm ve 1.13 derece olarak saptamışlardır. Zarf yapılanlarda eğiklik ve desantralizasyon saptanmayan vakaların oranı %26.1 iken, KKK grubunda %69 olarak bulunmuştur. Kendi çalışmamızdaki verileri bu yönde değerlendirdiğimizde ise zarf yapılan grupta ortalama İOL desantralizasyonu 0.89 ± 0.39 mm, ortalama İOL eğikliği 8.49 ± 4.86 derece, KKK grubunda ise sırasıyla 0.26 ± 0.08 mm ve 3.80 ± 1.74 derecedir. Zarf yapılan grupta eğiklik ve desantralizasyon saptanmayan vaka oranı %14.7 iken KKK grubunda %50'dir. Eğiklik ve desantralizasyon açısından bu iki grup arasındaki fark istatistiki olarak anlamlıdır ($p < 0.01$).

Akkin ve arkadaşları (25) İOL eğiklik ve desantralizasyonlarının otomatik perimetre sonuçlarını araştırdıkları çalışmada zarf kapsülotomi yapılmış 20 hastanın 24 gözünü postoperatif ortalama 3.8. ayda incelemiştir. Gözlerin %33.3'ünde İOL'ler santralize olup belirgin

bir eğiklik saptanmamıştır. Ortalama İOL desantralizasyonunu 1.2 mm, ortalama İOL eğikliğini de 11.0 derece bulmuşlardır. İOL'lerin desantralizasyon yönünün çoğunlukla (%75) yukarı doğru (üst,üst temporal,üst nazal), eğiklik yönünün de genellikle lensin üst kenarı öne gelecek şekilde (%68.7) olduğunu saptamışlardır. Bizim çalışmamızda, zarf kapsülotomi uyguladığımız toplam 34 gözden 5'inde (%14.7) İOL'ler santralize olup belirgin bir eğiklik ve desantralizasyon göstermiyordu. Bu grupta (2. grup) ortalama İOL desantralizasyonu 0.89 ± 0.39 mm, ortalama İOL eğikliği ise 8.49 ± 4.86 derece olarak bulunmuştur. İOL'lerin desantralizasyon yönünün %72.9 oranında yukarı doğru (üst,üst temporal,üst nazal), eğiklik yönünün de en sık olarak lensin üst kenarı öne gelecek şekilde (%72.1) olduğu saptanmıştır.

Kozaki ve arkadaşlarının (21) çalışmasında, cerrahlar tarafından İOL'in kapsül kılıfı içine implante edildiği söylenen vakalarda yapılan ölçümlerde, ortalama eğiklik 7.32 ± 3.03 derece olarak saptanmıştır. 10 derece ve üzerinde eğiklik ise vakaların %18'de görülmüştür. Ortalama desantralizasyon ise 0.68 ± 0.33 mm olarak bildirilmiştir. Desantralizasyon saptanan vakaların %70'inde desantralizasyonun yukarı, %23'ünde de aşağı, %7'sinde de laterale doğru olduğu bildirilmiştir. Bizim ölçümlerimizle karşılaştırdığımızda, ortalama eğiklik 6.42 ± 3.24 derece, 1 mm üzerinde desantralizasyon bizim ölçüm yöntemimizle % 9 vakada, desantralizasyon saptanan vakaların %72.8'inde yukarı, %16.9'unda aşağı ve %10.1'inde horizontal eksendedir. Zarf ve KKK tekniklerinde erken ve geç dönem eğiklik ve desantralizasyonlar karşılaştırıldığında KKK grubunda hepsi anlamlı derecede düşüktü ($p < 0.01$). Kozaki ve arkadaşları (21) desantralizasyon ölçüm çalışmalarında iki farklı yöntemden bahsetmişlerdir. Birinci yöntemde; kornea ve İOL'in fotografik görüntüleri düzgün dairelere tamamlanır. Bu dairelerin merkezleri olarak da daireler üzerinde rastgele işaretlenen üç noktadan uzatılan doğruların kesiştiği yer alınır. Bu iki merkez arasındaki fark İOL'in optik merkezden olan desantralizasyonunu gösterir. İkinci yöntemde ise implante edilen AK İOL'nin optik yarıçapının bilinmesi gereklidir. Bu çalışmada yazarlar, optik yarıçapı 3.0 mm. olan İOL kullanmışlardır. Buna göre, eğer İOL'de 1.0 mm.'lik desantralizasyon olursa İOL'in kenarı desantralizasyonun aksi yönünde ve kornea merkezinden 2.0 mm uzaklıkta yer alacaktır. Korneanın %14'lük büyütme etkisi de hesaba katılırsa, İOL kenarı ile kornea merkezi arasında normalde 2.0 mm. olan bu mesafe fotoğrafta 2.3 mm olarak görülecektir. Bu nedenle, eğer İOL'in kenarı fotoğrafta yarıçapı 2.3 mm olan konsantrik daire içinde değilse desantralizasyonun 1.0 mm veya altında olduğu söylenebilir. Çapı, sırası ile, 12 ve 4.6 mm. olan konsantrik daireler ön segment fotoğrafının

üzerine düşürüldüğünde ise, eğer İOL'in optik kenarı içteki dairenin içinde gözlenirse desantralizasyonun 1.0 mm. veya üzerinde olduğu belirtilmiştir. Bu metodların her ikisi de aslında İOL ile kornea merkezleri arasındaki mesafenin ölçümüne dayanmaktadır. Böyle durumlarda kornea merkezi olarak düzgün ve miyotik pupillanın merkezini kullanmak daha doğru olsa da, miyotik bir pupillada İOL optik kenarları görülemeyeceği için ölçüm imkansız hale gelecektir.

Assia ve arkadaşları (26) kapsül içi implantasyon yapılan 144 gözde radyal yırtık ile uzun dönemki desantralizasyon arasındaki ilişkiyi araştırmışlar ve ortalama desantralizasyonu radyal yırtık olanlarda 0.35 mm, radyal yırtık olmayanlarda ise 0.18 mm olarak saptamışlardır. Bizim çalışmamızda ise tüm KKK uygulanan vakaları (3., 4. ve 5. gruplar) kapsül içi implant yapılmış olarak değerlendirdiğimizde, 3. grupta (KKK) geç dönem ortalama İOL desantralizasyonu 0.26 ± 0.08 mm iken 4. grupta (KKK 1) 0.48 ± 0.25 mm, 5. grupta (KKK 2) ise 0.67 ± 0.34 mm olarak bulunmuştur. İstatistiksel olarak değerlendirildiğinde ise, 3. grup ile 4 ve 5. gruplar arasındaki fark anlamlı bulunmuştur ($p < 0.01$). Mc Donnell ve arkadaşları (27) ise çalışmalarında hastalara ameliyatta ne tip ön kapsülotomi yapıldığını dikkate almamışlar ve bunun nedeni olarak da her ne kadar İOL'in cerrah tarafından ameliyat esnasında kapsül içine konulduğu belirtilse de aslında çoğu İOL'de siliyer fiksasyon olduğunu göstermişlerdir. Zaten yine McDonnell ve arkadaşlarının (28) 110 göz üzerinde yaptığı histopatolojik çalışmada, vakaların sadece %35'inde İOL haptikleri cerrahın ameliyatta koyduğunu belirttiği pozisyonda bulunmuştur. Sonuç olarak bu çalışmada yazarlar ortalama İOL desantralizasyonunu 0.78 mm olarak hesaplamışlar. Bizim ölçümlerimizde bu değer 0.61 ± 0.25 mm'dir. Legler ve arkadaşları (29) eksperimental çalışmalarında tüm AK İOL implantasyonlarında en az desantralizasyonun, bütünlüğü bozulmamış bir KKK ve kapsül içi implantasyonla olduğunu göstermişlerdir (ortalama desantralizasyon: 0.20 ± 0.05 mm). Bizim çalışmamızda da bu kriterlere en çok uyan grup olan KKK grubunda ortalama desantralizasyon 0.26 ± 0.08 mm olarak bulunmuştur.

Tüm bunların dışında İOL eğiklik ve desantralizasyonunun saptanması için birçok fotografik teknik de kullanılmıştır. Bu metodlarda elektronik flaş kullanılarak oluşturulan III. ve IV. Purkinje reflelerinin grafik ve matematiksel analizleri ile doğrultu bozuklukları saptanıp ölçümler yapılmıştır. Örneğin, Komine ve arkadaşları (30) desantralizasyonu "ışın-izleme" metodu ile, Sasaki ve arkadaşları (31) Scheimpflug kamerası kullanılarak elde edilen fotoğraf analizlerinden, Philips ve arkadaşları (16) ise konsantrik fiksasyon matrisi olan özel

bir kamera cihazlar ile saptamaya çalışmışlardır. Ancak bu yöntemler oldukça teknik ve spesifik ekipmanlar gerektirmekte ve komplike fotografik analizler gerektirmektedir. Yeni ölçüm yöntemimiz daha önceki değişik yöntemlerle kıyaslandığında dilatasyon gerektirmemesi, dolayısı ile pupilla çapı ve düzensizliklerinden etkilenmemesi, yöntemin basit, anlaşılır ve çabuk uygulanır olması, sonuçların değerlendirmesinin komplike analizler gerektirmemesi, oluşan Purkinje reflelerinin kinetik perimetrenin okülerinin içindeki milimetrik skala yardımı ile rezolusyonu daha hassas bir ölçüm yapılabilmesi avantajlarını sağlamaktadır.

Sonuç olarak, ölçüm metodumuz bugüne dek çeşitli çalışmalarda kullanılmış değişik ölçüm metodları ile kıyaslanacak düzeydedir ve bu yeni ölçüm metodu ile bir kez daha gösterilmiştir ki, bütünlüğü bozulmamış KKK dışındaki tüm kapsülotomiler İOL santralizasyonu açısından bazı problemleri beraberinde taşıyan ön kapsülotomi yöntemleridir. İdeal bir İOL santralizasyonu sadece kapsül bütünlüğünün bozulmadığı kapsüloreksis ile mümkündür. Tek yırtıklı KKK, PMMA İOL implantasyonlarında desantralizasyon açısından ideal olmasa da diğer kapsülotomi yöntemlerine göre daha avantajlı gözükmektedir. Bunların dışında diğer kapsülotomi yöntemleri büyük olasılıkla tilt ve desantralizasyona neden olmaktadır. Ayrıca, bu çalışma hasta gözlerinde yapılan klinik bir çalışma olduğu için, İOL eğiklik ve desantralizasyonunda çok önemli bir yeri olan İOL haptik fiksasyonunun (simetrik veya asimetric fiksasyonlar) kesin olarak değerlendirilmesi mümkün olmamıştır. Bu tip değerlendirmelerin ancak postmortem çalışmalar ile mümkün olduğuna inanmaktayız.

KAYNAKLAR

1. Caballero A, Lopez MC, Losada M: Behaviour of intraocular lenses implanted after capsulorhexis and envelope capsulotomy. PART I: Postoperative IOL displacement. Eur J Implant Ref Surg 1993; 5: 88-94.
2. Akkın C, Cengiz H, Köse S, Pamukçu K: Effects of intraocular lens malposition on binocular single vision in bilaterally pseudophakic patients. Strabismus, 1994; 2: 23-28.
3. Lakshminarayanan V, Enoch JM, Raasch T, Crawford B, Rolf WN: Refractive changes induced by intraocular lens tilt and longitudinal displacement. Arch Ophthalmol 1986; 104: 90-92.
4. Maltzman BA, Cinotti DJ, Horan CA, Rengel AM: Posterior chamber implants and post-operative refractive astigmatism. CLAO 1983; 9: 229-231.
5. Hansen SO, Tetz MR, Solomon KD, Borup MD, Brems RN, O'Morchoe DJC, Bouhaddou O, Apple DJ: Decentration of flexible loop posterior chamber intraocular lenses in a series of 222 postmortem eyes. Ophthalmology 1988; 95: 344-349.

6. Wasserman D, Apple DJ, Castaneda VE, Tsai JC, Morgan RC, Assia EI: Anterior capsular tears and loop fixation of posterior chamber intraocular lenses. *Ophthalmology* 1991; 98: 425-431.
7. Akkın C, Özler SA, Menteş J: Tilt and decentration of bag-fixated intraocular lenses: a comparative study between capsulorhexis and envelope. *Documenta Ophthalmologica* 1994; 57: 199-209.
8. Assia EI, Apple DJ, Tsai JC, Morgan RC: Mechanism of radial tear formation and extension after anterior capsulectomy. *Ophthalmology* 1991; 98: 432-437.
9. Apple DJ, Park SB, Merkley KH, et al: Posterior chamber intraocular lenses in a series of 75 autopsy eyes. Part I: Loop location. *J Cataract Refract Surg* 1986; 12: 358-362.
10. Sivak JG, Kreuzer RO, Hildebrand T: Intraocular Lenses, Tilt and Astigmatism. *Ophthalmic Res* 1985; 17: 54-59.
11. Solomon KD, Apple DJ, Mamalis N, et al: Complications of intraocular lenses with special reference to an analysis of 2500 explanted intraocular lenses. *Eur J Implant Ref Surg* 1991; 3: 195-200.
12. Mamalis N, Crandall AS, Pubsipher MW, et al: Intraocular lens explantation and exchange. *J Cataract Refract Surg* 1991; 17: 811-818.
13. Price FW, Whitson WE, Collins K, et al: Explantation and exchange. *J Cataract Refract Surg* 1991; 18: 475-479.
14. Guyton DL, Uozato H, Wisnicki JH: Rapid determination of intraocular lens tilt and decentration through the undilated pupil. *Ophthalmology* 1990; 97: 1259-1264.
15. Auran JD, Koester CJ, Donn A: In vivo measurement of intraocular lens decentration and tilt. *Arch Ophthalmol* 1990, 108: 75-79.
16. Phillips P, Roskothen H, Perez-Emmanuelli J, Koester C: Measurement of intraocular lens decentration and tilt in vivo. *J Cataract Refract Surg* 1988, 14: 129-135.
17. Davison JA: Analysis of capsular bag defects and intraocular lens positions for consistent centration. *J Cataract Refract Surg* 1986; 12: 124-129.
18. Howard VG, Neuhan T: Development, advantages and methods of the continuous circular capsulorhexis technique. *J Cataract Ref Surg* 1990; 16: 31-37.
19. Colvard MD, Dunn SA: Intraocular lens centration with continuous tear capsulotomy. *J Cataract Refract Surg* 1990; 16: 312-314.
20. Akkın C, Kayıkçıoğlu Ö, Köse S, Erbakan G: Effect of intraocular lens malposition on posterior capsular opacification. *Exp Ophthalmol* 1993; 19/2: 17-22.
21. Kozaki J, Tanihara H, Yasuda A, Nagata M: Tilt and decentration of the implanted posterior chamber intraocular lens. *J Cataract Ref Surg* 1991; 17: 592-595.
22. Caballero A, Losada M, Lopez JM, Gallego L, Sulla O, Lopez C: Decentration of intraocular lenses implanted after intercapsular cataract extraction (envelope technique). *J Cataract Refract Surg* 1991; 17: 330-334.
23. Rosen PH, Twomey JM, Kirkness CM: Endocapsular cataract extraction. *Eye* 1989; 3: 672-677.
24. Caballero A, Losada M, Lopez MC: A simple method for measuring intraocular lens decentration in vivo. *Eur J Implant Ref Surg* 1993; 5: 137-141.
25. Akkın C, Cengiz H, Köse S, Ateş Y, Haznedaroğlu G: İntraoküler lens tilt ve desantralizasyonunun otomatik perimetre sonuçlarına etkisi. *T Klin Oftalmoloji*, 1994; 3: 237-241.
26. Assia EI, Legler U, Merrill C, et al: Clinicopathologic study on the effect of radial tears and loop fixation on intraocular lens decentration. Paper presented at the IX European Intraocular Implant Lens Congress, Valencia; 1991.
27. Mc Donnell PJ, Spalton DJ, Falcon MG: Decentration of the posterior chamber lens implant: the effect of optic size on the incidence of visual aberrations. *Eye* 1990; 4: 132-137.
28. Mc Donnell PJ, Champion R, Green WR: Location and composition study of postmortem eyes. *Ophthalmology* 1987; 94: 136-142.
29. Legler UFC, Assia EI, Castaneda VE, Hoggatt JP, Apple DJ: Prospective experimental study of factors related to posterior chamber intraocular lens decentration. *J Cataract Ref Surg* 1992; 18: 449-455.
30. Komine T, Katou K, Takahasi F: Eccentricity and inclination of intraocular lens in the pseudophakic eye. *J Ophthalmol Opt Soc Jpn* 1986; 7: 99-102.
31. Sasaki K, Sakamoto Y, Shibata T, Emori Y: Measurement of implanted IOL positioning using an image processing technique. *Acta Soc Ophthalmol Jpn* 1987; 91: 1252-1255.